



Некоммерческое образовательное учреждение  
Учебно-научно-производственный комплекс  
«Международный университет Кыргызстана»

Система менеджмента качества  
Учебно-методический комплекс дисциплины «Гистология, цитология и эмбриология»  
Специальность 560001 «Лечебное дело» МШМ МУК

**Международный университет Кыргызстана  
Международная школа медицины**

**Кафедра «Макро и микроанатомии»**



**«УТВЕРЖДАЮ»**

Проректор по учебно-административной  
работе  
проф. Муса кызы Алина

«\_\_» \_\_\_\_\_ 2023г.

**УЧЕБНО-МЕТОДИЧЕСКИЙ КОМПЛЕКС ДИСЦИПЛИНЫ**

**«Гистология, цитология и эмбриология»**

основной образовательной программы  
по специальности **560001 Лечебное дело (для иностранных граждан)**

квалификация выпускника: **специалист (врач)**

**Бишкек 2023**

**Содержание**



<b>1. Рабочая программа учебной дисциплины</b>	
1.1. Пояснительная записка	5
1.2. Рекомендуемые образовательные технологии	8
1.3. Объем дисциплины и виды учебной работы	9
1.4. Структура дисциплины	
1.4.1. Тематический план изучения дисциплины (по семестрам)	10
1.4.2. Организация самостоятельной работы студентов	21
1.4.3. Оценочные средства контроля успеваемости	24
- Текущий контроль	24
- Рубежный (модульный) контроль	24
- Итоговый контроль	46
1.4.4. Политика курса и критерии оценивания	47
1.4.5. Учебно-методическое и информационное обеспечение дисциплины	49
1.4.6. Материально-техническое обеспечение дисциплины	50
1.4.7. Научно-исследовательская работа студента	50
<b>2. Учебно-методические материалы</b>	
2.1. Конспект лекций	51
2.2. Разработка практических занятий	93
<b>3. Методические рекомендации для студентов</b>	
3.1. Методические рекомендации студентам по изучению дисциплины	94
3.2. Методические рекомендации по выполнению самостоятельной работы	94
3.3. Методические рекомендации по выполнению практических занятий	95
3.4. Методические указания по выполнению рефератов, докладов	95
3.5. Методические указания по подготовке к итоговой аттестации	96
3.6. Методические рекомендации по научно-исследовательской работе студента	96
<b>4. Глоссарий</b>	98



Некоммерческое образовательное учреждение  
Учебно-научно-производственный комплекс  
«Международный университет Кыргызстана»

Система менеджмента качества  
Учебно-методический комплекс дисциплины «Гистология, цитология и эмбриология»  
Специальность 560001 «Лечебное дело» МШМ МУК

## Кафедра «Макро и микроанатомии»

«УТВЕРЖДАЮ»

Проректор по учебно административной работе  
проф. Муса кызы Алина

«\_\_» \_\_\_\_\_ 20\_\_ г.

## РАБОЧАЯ ПРОГРАММА ДИСЦИПЛИНЫ «Гистология, цитология и эмбриология»

основной образовательной программы  
по специальности **560001 Лечебное дело (для иностранных граждан)**

квалификация выпускника: **специалист (врач)**

Очная форма обучения

Курс	1
Семестр	1, 2
Зачет (семестр)	1
Экзамен (семестр)	2
Всего кредитов по учебному плану	7
Всего часов по учебному плану	210

Разработчик рабочей программы:  
ст. преп. Гайворонская Ю.Б.

Рассмотрена и утверждена на заседании кафедры  
«Макро и микроанатомии»  
Протокол № 1 от «08» сентября 2023г.  
Заведующий кафедрой к.м.н., и.о. доц. Акматов Н.А.

**Бишкек 2023**

Рабочая программа по дисциплине «Гистология, цитология и эмбриология»  
разработана в соответствии с требованиями ГОС ВПО по специальности



Некоммерческое образовательное учреждение  
Учебно-научно-производственный комплекс  
«Международный университет Кыргызстана»

Система менеджмента качества  
Учебно-методический комплекс дисциплины «Гистология, цитология и эмбриология»  
Специальность 560001 «Лечебное дело» МШМ МУК

560001 Лечебное дело.

**Рабочая программа согласована с учебно-методическим сектором МШМ**

Главный специалист \_\_\_\_\_

« \_\_\_\_ » \_\_\_\_\_ 20\_\_ г.

**Рабочая программа согласована с руководителем основной образовательной программы по специальности 560001 «Лечебное дело»**

Руководитель ООП \_\_\_\_\_

« \_\_\_\_ » \_\_\_\_\_ 20\_\_ г.

**Внешняя рецензия дана** \_\_\_\_\_

*(место работы, должность, ученая степень, ученое звание, Ф.И.О.)*

« \_\_\_\_ » \_\_\_\_\_ 20\_\_ г. (рецензия прилагается)

**Рабочая программа согласована с Департаментом мониторинга и качества УНПК «МУК»**

Директор ДМиК \_\_\_\_\_

« \_\_\_\_ » \_\_\_\_\_ 20\_\_ г.

**1. Рабочая программа учебной дисциплины**



## 1.1. Пояснительная записка

**Миссия МШМ МУК** – *подготовка компетентных специалистов в области медицины, соответствующих международным стандартам и традициям медицинской этики, готовых к постоянному профессиональному росту с использованием современных достижений науки и практики, для решения проблем здоровья населения.*

**Аннотация учебной дисциплины** – Данная дисциплина изучается студентами направления лечебное дело и входит в обязательный объем изучаемых дисциплин ГОС ВПО. Гистология, как и анатомия, относится к морфологическим наукам, главной задачей которых является изучение структур живых систем. В отличие от анатомии, гистология изучает строение живой материи на микроскопическом и электронно-микроскопическом уровне. При этом, изучение строения различных структурных элементов проводится в настоящее время с учетом выполняемых ими функций. Такой подход к изучению структур живой материи называется гистофизиологическим, а гистология нередко именуется как *гистофизиология*. Кроме того, при изучении живой материи на клеточном, тканевом и органном уровнях рассматривается не только форма, размеры и расположение интересующих структур, но методом цито — и гистохимии нередко определяется и состав веществ, образующих эти структуры. Наконец, изучаемые структуры обычно рассматриваются с учетом их развития, как во внутриутробном (эмбриональном) периоде, так и на протяжении постэмбрионального онтогенеза. Именно с этим связана необходимость включения эмбриологии в курс гистологии.

**Цель изучения дисциплины:** Научить студентов применять при изучении последующих базовых и клинических дисциплин знания закономерностей развития микроскопической и субмикроскопической организации клеток, тканей и органов человека, как в норме, так и при патологии.

- Уметь ориентироваться в результатах гистологических и цитологических исследований для диагноза, прогноза и лечения больных с заболеваниями различных органов и систем организма.

**Основными задачами изучения дисциплины являются:**

1. формирование у обучающихся естественно – научного мировоззрения на базе общетеоретических знаний в области гистологии, цитологии и эмбриологии, имеющих фундаментальное значение для научной и практической медицины;
2. овладение знаниями об общих закономерностях, присущих клеточному и тканевому уровню организации живой материи; о принципах развития



живой материи, гистогенеза и органогенеза, особенностях развития зародыша человека; о тонком (микроскопическом) уровне строения структур тела человека;

3. обеспечение обучающегося необходимой информацией для последующего изучения и понимания сущности морфологических, функциональных и клинических изменений при болезнях и их лечении;

4. формирование у обучающихся умения идентифицировать органы, их ткани, клетки на микроскопическом уровне;

5. формирование базовых навыков и умений при работе микроскопом, освоение этапов гистологической техники и работы с микропрепаратами, их описание

### **Место дисциплины в структуре ООП:**

Дисциплина «Гистология, цитология и эмбриология» изучается обучающимися специальности 560001 «Лечебное дело» и входит в перечень обязательных дисциплин профессионального цикла ГОС ВПО.

### **Пререквизиты курса:**

Дисциплина «Гистология, цитология и эмбриология» включена в базовую часть профессионального блока. Успешное изучение предмета опирается на следующие дисциплины: латинский язык, медицинская биология, физика и математика, патологическая анатомия, биологическая химия, гигиена и экология человека,

**Постреквизиты курса:** является предшествующей для изучения клинических дисциплин.

### **Компетенции обучающихся, формируемые в результате освоения дисциплины, планируемые результаты освоения учебной дисциплины:**

Выпускник направления «Гистология, цитология и эмбриология» в соответствии с целями основной образовательной программы и задачами профессиональной деятельности, предполагает формирование и закрепление следующих компетенций:

**ПК-1** способен и готов соблюдать правила врачебной этики, законы и нормативные акты по работе с конфиденциальной информацией, сохранять врачебную тайну;

**ПК-7** - способен и готов к работе с медико-технической аппаратурой, используемой в работе с пациентами, применять возможности современных информационных технологий для решения профессиональных задач;

**ПК-15** – способен и готов анализировать закономерности функционирования отдельных органов и систем, использовать знания анатомо-физиологических особенностей, основные методики клинико-лабораторного обследования и



оценки функционального состояния организма взрослого человека и детей, для своевременной диагностики заболеваний и патологических процессов.

**После освоения данной дисциплины студент:**

**Будет знать** особенности строения и функции клеток в живом организме. Общую морфо-функциональную характеристику, особенности строения и функции основных типов тканей. Структурные компоненты и тканевой состав органов различных систем в организме человека.;

**Будет понимать** основные принципы и закономерности строения тканей и органов, в зависимости от источника развития.

**Будет способен использовать**, полученные знания для анализа и постановки диагноза в клинике, в научно-исследовательской деятельности.

**Будет способен осуществлять**, микроскопию гистологических препаратов, диагностировать на микроскопическом уровне клетки, ткани и органы различных систем. Дифференцировать различные виды клеток и неклеточные структуры на микроскопическом и ультрамикроскопическом уровне. Сопоставлять данные микроскопического и ультрамикроскопического строения, а также гистохимические особенности клеток при объяснении функций органов.

**Будет способен анализировать** значимость полученных знаний по гистологии, цитологии и эмбриологии при оказании медицинской помощи.

**Будет способен синтезировать** алгоритм использования полученных знаний при последующем изучении других клинических дисциплин и при самостоятельной врачебной деятельности.

**Будет способен оценивать** навыки описания микроструктур, навыки научного анализа и методологию научного подхода в научно-исследовательской и практической деятельности, с использованием базовых технологий преобразования информации.

## 1.2. Рекомендуемые образовательные технологии

В ходе изучения дисциплины используются образовательные технологии (интерактивные и активные методы) для реализации различных видов учебной работы: традиционная лекция, лекция–презентация, лекция с использованием видеоматериалов, контролирующие-обучающая игра, «круглый стол», дебаты, конференция, «каждый учит каждого».

## 1.3. Объем дисциплины и виды учебной работы

Форма обучения – очная

По учебному плану 2019 года	1, 2 сем.	Всего	
		в часах	в кредитах




Некоммерческое образовательное учреждение  
Учебно-научно-производственный комплекс  
«Международный университет Кыргызстана»

Система менеджмента качества

Учебно-методический комплекс дисциплины «Гистология, цитология и эмбриология»  
Специальность 560001 «Лечебное дело» МШМ МУК

<b>Общая трудоемкость</b>	210	210	7
<b>Аудиторная работа</b>	126		
Лекции	54		
Практические занятия	72		
Семинары			
Лабораторные работы			
Самостоятельная работа	84		
Контрольные работы			
<b>Вид итогового контроля</b>	Экзамен		



	Некоммерческое образовательное учреждение Учебно-научно-производственный комплекс «Международный университет Кыргызстана»
	Система менеджмента качества Учебно-методический комплекс дисциплины «Гистология, цитология и эмбриология» Специальность 560001 «Лечебное дело» МШМ МУК

## 1.4. Структура дисциплины

### 1.4.1. Тематический план изучения дисциплины (по семестрам)

#### 1, 2 семестр

№	Наименование разделов и тем дисциплины (лекции и семинар/практические занятия)	Аудиторные занятия				Всего часов на аудиторную работу	СРС	СРСП	Формируемые компетенции	Оснащение занятия	Используемые образовательные технологии, способы и методы обучения	Формы текущего и рубежного контроля успеваемости
		Лекции	Семинары	Практические занятия	Лабораторные работы							
1	Предмет и задачи курса гистологии с цитологией. Клетка. Основные положения клеточной теории. Цитолемма.	2	-	-	-	2	-	-	ПК – 1 ПК – 7 ПК -15		Лекция - презентация	
2	Микроскопическая техника (Микроскопы разной марки (МБР-1, МБИЗ, МБИ-15, электронный микроскоп). Микротомы (санный, замораживающий, криостат). Краски, фиксирующие и обезвоживающие жидкости. Предметные и	-	-	2	-	2	1	2	ПК – 1 ПК – 7 ПК -15	Гистологическая техника. Оборудование гистологической лаборатории.	Контролирующая-обучающая игра	Оценка освоения практических навыков



Некоммерческое образовательное учреждение  
Учебно-научно-производственный комплекс  
«Международный университет Кыргызстана»

Система менеджмента качества  
Учебно-методический комплекс дисциплины «Гистология, цитология и эмбриология»  
Специальность 560001 «Лечебное дело» МШМ МУК

	покровные стекла. Парафины, парафиновые блоки, бальзам. Батарея для окраски срезов. Правила пользования микроскопом.											
3	Органоиды общего значения. Органоиды специального значения. Включения клетки. Ядро клетки. Клеточный цикл. Фазы митоза.	2	-	-	-	2	-	-	ПК – 1 ПК – 7 ПК -15		Лекция с использованием видеоматериалов	
4	Цитология. Клетки и неклеточные живые структуры. Органоиды включения клетки.	-	-	2	-	2	1	2	ПК – 1 ПК – 7 ПК -15	Микрофотографы и органеллы клетки	Контролирующая обучающая игра	Оценка освоения практических навыков
5	Основы общей эмбриологии. Половые клетки. Этапы эмбриогенеза. Этапы оплодотворения. дробление. Бластула. Гастрюляция. Типы гастрюляций. Зародышевые листки и их дифференцировка. Развитие осевых органов и зачатков тканей.	2	-	-	-	2	-	-	ПК – 1 ПК – 7 ПК -15		Лекция с использованием видеоматериалов	
6	Ядро клетки. Хромосомы. деление клетки (митоз, амитоз, мейоз ). Половые клетки.	-	-	2	-	2	1	2	ПК – 1 ПК – 7 ПК -15	Микрофотографии и клеточного компонентов ядра	Контролирующая обучающая игра	Оценка освоения практических навыков



Некоммерческое образовательное учреждение  
Учебно-научно-производственный комплекс  
«Международный университет Кыргызстана»

Система менеджмента качества  
Учебно-методический комплекс дисциплины «Гистология, цитология и эмбриология»  
Специальность 560001 «Лечебное дело» МШМ МУК

7	Учение о тканях. Классификация тканей на основе их функций. Классификация эпителиальных тканей. Покровный эпителий. Особенности строения различных видов эпителия. Железистый эпителий. Понятие о секрети. Экзо-и эндокринные железы. Строение и классификация экзокринных желез.	2	-	-	-	2	-	-	ПК – 1 ПК – 7 ПК -15		Лекция с использованием видеоматериалов	
8	Общая эмбриология. Оплодотворение. Дробление и образование бластулы. Типы гастрюляций. Дифференцировка мезодермы и образование осевых органов, отделение зародыша от внезародышевых органов.	-	-	2	-	2	1	2	ПК – 1 ПК – 7 ПК -15	Световой микроскоп. Гистологические препараты.	Контролирующе-обучающая игра	Оценка освоения практических навыков
9	Кровь и лимфа. Плазма крови. Морфофункциональная характеристика форменных элементов крови. Гемограмма. Кровотворение. Теории кроветворения.	2	-	-	-	2	-	-	ПК – 1 ПК – 7 ПК -15		Лекция с использованием видеоматериалов	



Некоммерческое образовательное учреждение  
Учебно-научно-производственный комплекс  
«Международный университет Кыргызстана»

Система менеджмента качества  
Учебно-методический комплекс дисциплины «Гистология, цитология и эмбриология»  
Специальность 560001 «Лечебное дело» МШМ МУК

	Миелоидное и лимфоидное кроветворение.											
10	<b>Цитология и эмбриология</b>	-	-	2	-	2	-	-				<b>Модуль №1</b>
11	Соединительные ткани. Происхождение. Классификация. Клетки и межклеточное вещество. Рыхлая соединительная ткань. Плотная соединительная ткань и ее разновидности. Специальные виды соединительной ткани. Ретикулярная ткань. Жировая ткань.	2	-	-	-	2	-	-	ПК – 1 ПК – 7 ПК -15		Лекция с использованием видеоматериалов	
12	Эпителиальная ткань. Железы.	-	-	2	-	2	-	-	ПК – 1 ПК – 7 ПК -15	Световой микроскоп. Гистологические препараты.	Контролирующая обучающая игра	Оценка освоения практических навыков
13	Хрящевая ткань. Развитие, строение, функция. Виды хрящевой ткани. Костная ткань. Развитие, строение, функция. Виды костной ткани.	2	-	-	-	2	-	-	ПК – 1 ПК – 7 ПК -15		Лекция с использованием видеоматериалов	
14	Кровь и лимфа.	-	-	2	-	2	1	2	ПК – 1 ПК – 7 ПК -15	Световой микроскоп. Гистологические препараты.	Контролирующая обучающая игра	Оценка освоения практических навыков
15	Мышечные ткани.	2	-	-	-	2	-	-	ПК – 1		Лекция с	



Некоммерческое образовательное учреждение  
Учебно-научно-производственный комплекс  
«Международный университет Кыргызстана»

Система менеджмента качества  
Учебно-методический комплекс дисциплины «Гистология, цитология и эмбриология»  
Специальность 560001 «Лечебное дело» МШМ МУК

	Источники развития и их классификация. Гладкая мышечная ткань. Поперечно-полосатая мышечная ткань.								ПК – 7 ПК -15		использованием видеоматериалов	
16	Кровотворение.	-	-	2	-	2	1	2	ПК – 1 ПК – 7 ПК -15	Световой микроскоп. Гистологические препараты.	Контролирующе-обучающая игра	Оценка освоения практических навыков
17	Нервная ткань. Типы нейронов. Нейроглия, классификация. Нервные окончания (рецепторы, синапсы, эффекторы).	2	-	-	-	2	-	-	ПК – 1 ПК – 7 ПК -15		Лекция с использованием видеоматериалов	
18	Собственно-соединительная ткань.	-	-	2	-	2	1	2	ПК – 1 ПК – 7 ПК -15	Световой микроскоп. Гистологические препараты.	Контролирующе-обучающая игра	Оценка освоения практических навыков
19	Нервная система. Основные этапы эволюции нервной системы. Рефлекторные дуги. Спинномозговые узлы, строение. Головной мозг. Спинной мозг. Мозжечок.	2	-	-	-	2	-	-	ПК – 1 ПК – 7 ПК -15		Лекция с использованием видеоматериалов	
20	Хрящевая ткань.	-	-	2	-	2	1	2	ПК – 1 ПК – 7 ПК -15	Световой микроскоп. Гистологические препараты.	Контролирующе-обучающая игра	Оценка освоения практических навыков
21	Общая характеристика и классификация органов чувств. Орган зрения,	2	-	-	-	2	-	-	ПК – 1 ПК – 7 ПК -15		Лекция с использованием	



Некоммерческое образовательное учреждение  
Учебно-научно-производственный комплекс  
«Международный университет Кыргызстана»

Система менеджмента качества  
Учебно-методический комплекс дисциплины «Гистология, цитология и эмбриология»  
Специальность 560001 «Лечебное дело» МШМ МУК

	обоняния.												
22	Костная ткань.	-	-	2	-	2	-	1	ПК – 1 ПК – 7 ПК -15	Световой микроскоп. Гистологические препараты.	Контролирующая обучающая игра	Оценка освоения практических навыков	
23	Орган вкуса, равновесия и слуха. Кортиев орган.	2	-	-	-	2	-	-	ПК – 1 ПК – 7 ПК -15		Лекция с использованием видеоматериалов		
24	Мышечная ткань. Гладкая мышечная ткань. Поперечно-полосатая мышечная ткань скелетная и сердечная.	-	-	2	-	3	1	1	ПК – 1 ПК – 7 ПК -15	Макет мышечного волокна. Световой микроскоп. Гистологические препараты.	Контролирующая обучающая игра	Оценка освоения практических навыков	
25	Сердечно-сосудистая система.	2	-	-	-	2	-	-	ПК – 1 ПК – 7 ПК -15		Лекция с использованием видеоматериалов		
26	Нервная ткань. Развитие спинного мозга. Спинной мозг (мультиполярные нейроны). Мякотные нервные волокна. Безмякотные нервные волокна. Пластинчатое	-	-	2	-	2	1	-	ПК – 1 ПК – 7 ПК -15	Макет нейрона. Световой микроскоп. Гистологические препараты.	Контролирующая обучающая игра	Оценка освоения практических навыков	



Некоммерческое образовательное учреждение  
Учебно-научно-производственный комплекс  
«Международный университет Кыргызстана»

Система менеджмента качества  
Учебно-методический комплекс дисциплины «Гистология, цитология и эмбриология»  
Специальность 560001 «Лечебное дело» МШМ МУК

	тельце.											
27	<b>Ткани</b>	-	-	2	-	2	-	-				<b>Модуль №2</b>
28	Органы кроветворения и иммунной защиты.	2	-	-	-	2	-	-	ПК – 1 ПК – 7 ПК -15		Лекция с использованием видеоматериалов	
29	Эндокринная система (гипоталамус, гипофиз, эпифиз щитовидная, околощитовидная железы, надпочечники).	2	-	-	-	2	-	-	ПК – 1 ПК – 7 ПК -15		Лекция с использованием видеоматериалов	
30	Нервная система.	-	-	2	-	2	1	-	ПК – 1 ПК – 7 ПК -15	Макет головного и спинного мозга. Световой микроскоп. Гистологические препараты.	Контролирующая обучающая игра	Оценка освоения практических навыков
31	Пищеварительная система (язык, большие слюнные железы).	2	-	-	-	2	-	-	ПК – 1 ПК – 7 ПК -15		Лекция с использованием видеоматериалов	
32	Органы чувств (первично-чувствующие) Орган зрения и орган обоняния.	-	-	2	-	2	1	-	ПК – 1 ПК – 7 ПК -15	Макет глазного яблока. Световой микроскоп. Гистологические препараты.	Контролирующая обучающая игра	Оценка освоения практических навыков
33	Пищеварительная система (развитие и строение зуба).	2	-	-	-	2	-	-	ПК – 1 ПК – 7 ПК -15		Лекция с использованием	



Некоммерческое образовательное учреждение  
Учебно-научно-производственный комплекс  
«Международный университет Кыргызстана»

Система менеджмента качества  
Учебно-методический комплекс дисциплины «Гистология, цитология и эмбриология»  
Специальность 560001 «Лечебное дело» МШМ МУК

											видеомате-риалов	
34	Органы чувств (вторично-чувствующие) Орган слуха и орган вкуса.	-	-	2	-	2	-	-	ПК – 1 ПК – 7 ПК -15	Макет уха. Световой микроскоп. Гистологические препараты.	Контролирующе-обучающая игра	Оценка освоения практических навыков
35	Пищеварительная система (пищевод, желудок, тонкий и толстый кишечник).	2	-	-	-	2	-	-	ПК – 1 ПК – 7 ПК -15		Лекция с использованием видеоматериалов	
36	<b>Зачетная неделя</b>	-	-	2	-	2	-	-				<b>Зачет</b>
37	Пищеварительная система (печень и поджелудочная железа).	2	-	-	-	2	-	-	ПК – 1 ПК – 7 ПК -15		Лекция с использованием видеоматериалов	
38	Сердечно-сосудистая система.	-	-	2	-	2	2	3	ПК – 1 ПК – 7 ПК -15	Световой микроскоп. Гистологические препараты.	Контролирующе-обучающая игра	Оценка освоения практических навыков
39	Органы кроветворения и иммунной защиты.	-	-	2	-	2	2	3	ПК – 1 ПК – 7 ПК -15	Световой микроскоп. Гистологические препараты.	Контролирующе-обучающая игра	Оценка освоения практических навыков
40	Дыхательная система.	2	-	-	-	2	-	-	ПК – 1 ПК – 7 ПК -15		Лекция с использованием видеоматериалов	
41	Эндокринная система.	-	-	2	-	2	2	4	ПК – 1	Световой	Контролирующе-обучающая игра	Оценка





Некоммерческое образовательное учреждение  
Учебно-научно-производственный комплекс  
«Международный университет Кыргызстана»

Система менеджмента качества  
Учебно-методический комплекс дисциплины «Гистология, цитология и эмбриология»  
Специальность 560001 «Лечебное дело» МШМ МУК

									ПК – 7 ПК -15	микроскоп. Гистологические препараты.	юще- обучающая игра	освоения практичес- ких навыков
42	<b>Нейро-эндокринная система</b>	-	-	2	-	2	-	-				<b>Модуль № 1</b>
43	Кожа и ее производные.	2	-	-	-	2	-	-	ПК – 1 ПК – 7 ПК -15		Лекция с использова- нием видеомате- риалов	
44	Пищеварительная система. Язык, слюнные железы.	-	-	2	-	2	2	3	ПК – 1 ПК – 7 ПК -15	Световой микроскоп. Гистологические препараты.	Контролиру юще- обучающая игра	Оценка освоения практичес- ких навыков
45	Пищеварительная система. Развитие и строение зуба.	-	-	2	-	2	-	-	ПК – 1 ПК – 7 ПК -15	Макет зуба. Световой микроскоп. Гистологические препараты.	Контролиру юще- обучающая игра	Оценка освоения практичес- ких навыков
46	Выделительная система (почка и мочевыводящие пути).	2	-	-	-	2	2	3	ПК – 1 ПК – 7 ПК -15		Лекция с использова- нием видеомате- риалов	
47	Пищеварительная система. Строение пищеварительной трубки.	-	-	2	-	2	-	-	ПК – 1 ПК – 7 ПК -15	Световой микроскоп. Гистологические препараты.	Контролиру юще- обучающая игра	Оценка освоения практичес- ких навыков
48	Пищеварительная система. Печень и поджелудочная железа.	-	-	2	-	2	2	4	ПК – 1 ПК – 7 ПК -15	Световой микроскоп. Гистологические препараты.	Контролиру юще- обучающая игра	Оценка освоения практичес- ких навыков



Некоммерческое образовательное учреждение  
Учебно-научно-производственный комплекс  
«Международный университет Кыргызстана»

Система менеджмента качества  
Учебно-методический комплекс дисциплины «Гистология, цитология и эмбриология»  
Специальность 560001 «Лечебное дело» МШМ МУК

49	Развитие половой системы. Мужская половая система (семенник, придаток, простата).	2	-	-	-	2	-	-	ПК – 1 ПК – 7 ПК -15		Лекция с использованием видеоматериалов	
50	<b>Пищеварительная система</b>	-	-	2	-	2	-	-				<b>Модуль №2</b>
51	Дыхательная система.	-	-	2	-	2	1	2	ПК – 1 ПК – 7 ПК -15	Световой микроскоп. Гистологические препараты.	Контролирующая обучающая игра	Оценка освоения практических навыков
52	Женская половая система (яичник и овариальный цикл).	2	-	-	-	2	-	-	ПК – 1 ПК – 7 ПК -15		Лекция с использованием видеоматериалов	
53	Кожа и ее производные.	-	-	2	-	2	1	2	ПК – 1 ПК – 7 ПК -15	Макет кожи. Световой микроскоп. Гистологические препараты.	Контролирующая обучающая игра	Оценка освоения практических навыков
54	Мочевыделительная система.	-	-	2	-	2	-	-	ПК – 1 ПК – 7 ПК -15	Макет нефрона Световой микроскоп. Гистологические препараты.	Контролирующая обучающая игра	Оценка освоения практических навыков
55	Женская половая система (матка, яйцеводы, влагалище, менструальный цикл, молочные железы).	2	-	-	-	2	2	2	ПК – 1 ПК – 7 ПК -15		Лекция с использованием видеоматериалов	
56	Мужская половая система.	-	-	2	-	2	2	2	ПК – 1	Световой	Контролирующая обучающая игра	Оценка



Некоммерческое образовательное учреждение  
Учебно-научно-производственный комплекс  
«Международный университет Кыргызстана»

Система менеджмента качества  
Учебно-методический комплекс дисциплины «Гистология, цитология и эмбриология»  
Специальность 560001 «Лечебное дело» МШМ МУК

									ПК – 7 ПК -15	микроскоп. Гистологические препараты.	юще- обучающая игра	освоения практичес- ких навыков
57	Женская половая система. Яичники. Молочная железа.	-	-	2	-	2	1	1	ПК – 1 ПК – 7 ПК -15	Световой микроскоп. Гистологические препараты.	Контролиру юще- обучающая игра	Оценка освоения практичес- ких навыков
58	Эмбриогенез человека.	2	-	-	-	2	-	-	ПК – 1 ПК – 7 ПК -15		Лекция с использова- нием видеомате- риалов	
59	Женская половая система. Матка, маточные трубы.	-	-	2	-	2	1	1	ПК – 1 ПК – 7 ПК -15	Световой микроскоп. Гистологические препараты.	Контролиру юще- обучающая игра	Оценка освоения практичес- ких навыков
60	Плацента человека.	2	-	-	-	2	-	-	ПК – 1 ПК – 7 ПК -15		Лекция с использова- нием видеомате- риалов	
61	<b>Моче-половая система</b>	-	-	2	-	2	-	-				<b>Модуль №3</b>
62	Отработка пропущенных лекций	-	-	2	-	2	-	-	ПК – 1 ПК – 7 ПК -15			
63	<b>Зачетная неделя</b>											<b>Экзамен</b>
	<b>Итого:</b>	45		72			35	49				



### 1.4.2. Организация самостоятельной работы студентов

Самостоятельная работа студентов - особая форма организации учебного процесса, представляющая собой планируемую, познавательно, организационно и методически направляемую деятельность студентов, ориентированную на достижение конкретного результата, осуществляемую без прямой помощи преподавателя.

№ п/п	Тема самостоятельной работы студента:	Задание на СРСР	Рекомендуемая литература по теме	Сроки сдачи (недели)
1	Цитология. Определить внутриклеточные и внеклеточные элементы на микрофотографиях клетки. Определить ядро, ядрышко, хроматин, эндоплазматический ретикулум, комплекс гольджи, рибосомы, митохондрии и др. Под микроскопом уметь определять включения в клетках (гликогена, жировые, пигментные). Уметь различать стадии клеточного деления (в растительной и животной клетке).	Зарисовать основные структуры в альбом. Сделать доклад по теме.	- Ross M., Wojciech P. Histology: A Text and Atlas.: Lippincott Williams & Wilkins.- 2010.-P. 996 - Leslie P. Gartner, James L. Hiatt. Color atlas and text of histology.- 6Ed. – 2013.-P.444	3
2	Эмбриология. Определить типы яйцеклеток, виды бластул и гастрюляций. Дифференцировка мезодермы. Зародышевые и незародышевые части.	Зарисовать основные структуры в альбом. Сделать доклад по теме.	Langman's Medical Embryology/T.W.S adleiY-Lippincott Williams & Wilkins.-Eighth edition.- Philadelphia, New York, 2000.	4
3	Эпителиальные ткани. Под световым микроскопом уметь различать покровный и железистый эпителий, базальную мембрану. Многослойный и однослойный эпителий.	Зарисовать основные структуры в альбом. Сделать доклад по теме.	- Ross M., Wojciech P. Histology: A Text and Atlas.: Lippincott Williams & Wilkins.- 2010.-P. 996 - Leslie P. Gartner, James L. Hiatt.	6



			Color atlas and text of histology.- 6Ed. – 2013.-P.444	
4	Соединительные ткани. Найти и описать строение клеточных элементов крови. Схема гемопоэза. Дифференцировать виды соединительной ткани по строению (рыхлая и плотная соединительные ткани) ткани со специальными свойствами). Виды хрящевой и костной ткани	Зарисовать основные структуры в альбом. Написать реферат по теме.	- Ross M., Wojciech P. Histology: A Text and Atlas.: Lippincott Williams & Wilkins.- 2010.-P. 996 - Leslie P. Gartner, James L. Hiatt. Color atlas and text of histology.- 6Ed. – 2013.-P.444	8
5	Мышечная ткань. Уметь определить виды мышечной ткани. Гладкая и поперечно-полосатая (скелетная и сердечная).	Зарисовать основные структуры в альбом. Сделать доклад по теме.	- Ross M., Wojciech P. Histology: A Text and Atlas.: Lippincott Williams & Wilkins.- 2010.-P. 996 - Leslie P. Gartner, James L. Hiatt. Color atlas and text of histology.- 6Ed. – 2013.-P.444	10
6	Нервная ткань. Виды нервных волокон.	Зарисовать основные структуры в альбом. Написать реферат по теме.	- Ross M., Wojciech P. Histology: A Text and Atlas.: Lippincott Williams & Wilkins.- 2010.-P. 996 - Leslie P. Gartner, James L. Hiatt. Color atlas and text of histology.- 6Ed. – 2013.-P.444	14
7	ЦНС и органы чувств. Под световым микроскопом определить белое и серое вещество головного и спинного мозга. Мозжечок. Описать структуру спинномозгового ганглия. Строение сетчатки, роговица. Кортиев орган.	Зарисовать основные структуры в альбом. Написать реферат по теме.	- Ross M., Wojciech P. Histology: A Text and Atlas.: Lippincott Williams & Wilkins.- 2010.-P. 996 - Leslie P. Gartner, James L. Hiatt.	15



			Color atlas and text of histology.- 6Ed. – 2013.- P.444основные структуры в альбом.	
8	Сердечно-сосудистая система. Определить структуры артерий, вен, венул и артериол под микроскопом. Миокард. Волокна Пуркинье.	Зарисовать основные структуры в альбом. Сделать доклад по теме.	- Ross M., Wojciech P. Histology: A Text and Atlas.: Lippincott Williams & Wilkins.- 2010.-P. 996 - Leslie P. Gartner, James L. Hiatt. Color atlas and text of histology.- 6Ed. – 2013.-P.444	2
9	Эндокринная система. Под световым микроскопом определить строение гипофиза. Аденогипофиз. Нейрогипофиз. Щитовидная и паращитовидная железа. Надпочечник.	Зарисовать основные структуры в альбом. Написать реферат по теме.	- Ross M., Wojciech P. Histology: A Text and Atlas.: Lippincott Williams & Wilkins.- 2010.-P. 996 - Leslie P. Gartner, James L. Hiatt. Color atlas and text of histology.- 6Ed. – 2013.-P.444	4
10	Пищеварительная система. Изучить микрепрепараты языка, слюнных желез (околоушная, подчелюстная, подъязычная). Стадии развития зубов. Шлиф зуба. Поперечных разрез пищевода, переход пищевода в желудок, дифференцировать различия строения. Желудок фундальный и пилорический отделы. Тонкий, толстый кишечник.	Зарисовать основные структуры в альбом. Сделать доклад по теме.	- Ross M., Wojciech P. Histology: A Text and Atlas.: Lippincott Williams & Wilkins.- 2010.-P. 996 - Leslie P. Gartner, James L. Hiatt. Color atlas and text of histology.- 6Ed. – 2013.-P.444	6
11	Дыхательная система. На микропрепаратах определить строение трахеи и легкого. Найти мелкий и	Зарисовать основные структуры в альбом.	- Ross M., Wojciech P. Histology: A Text and Atlas.:	6



	средний бронх.	Сделать доклад по теме.	Lippincott Williams & Wilkins.- 2010.-P. 996 - Leslie P. Gartner, James L. Hiatt. Color atlas and text of histology.- 6Ed. – 2013.-P.444	
12	Мочевыделительная система. На микрофотографиях определить структуру почки (мозговое и корковое вещество). Мочеточник, мочевой пузырь (строение и отличия).	Зарисовать основные структуры в альбом. Написать реферат по теме.	- Ross M., Wojciech P. Histology: A Text and Atlas.: Lippincott Williams & Wilkins.- 2010.-P. 996 - Leslie P. Gartner, James L. Hiatt. Color atlas and text of histology.- 6Ed. – 2013.-P.444	9
13	Мужская половая система. Под микроскопом изучить строение семенника, придатка семенника. Предстательную железу.	Зарисовать основные структуры в альбом. Написать реферат по теме.	- Ross M., Wojciech P. Histology: A Text and Atlas.: Lippincott Williams & Wilkins.- 2010.-P. 996 - Leslie P. Gartner, James L. Hiatt. Color atlas and text of histology.- 6Ed. – 2013.-P.444	11
14	Женская половая система. Под микроскопом изучить строение яичника, матки, молочной железы.	Зарисовать основные структуры в альбом. Сделать доклад по теме.	- Ross M., Wojciech P. Histology: A Text and Atlas.: Lippincott Williams & Wilkins.- 2010.-P. 996 - Leslie P. Gartner, James L. Hiatt. Color atlas and text of histology.- 6Ed. – 2013.-P.444	13

### 1.4.3. Оценочные средства контроля успеваемости

Текущий контроль – проводится на практических занятиях в течение всего



периода обучения в соответствии с календарным графиком. Оценочные средства, используемые для текущего контроля: оценка освоения практических навыков, контрольная работа, собеседование по контрольным вопросам, написание и защита докладов.

**Рубежный контроль** – проводится в виде модулей в конце семестра.

## **Контрольные вопросы**

### **1 семестр**

#### **Модуль « Цитология и эмбриология»**

##### **Раздел цитология**

1. Химическая организация клетки: элементарный химический состав. Неорганические соединения.
2. Химическая организация клетки: белки, жиры, углеводы (разновидности, строение, значение).
3. Химический состав и значение биологических мембран (уметь сделать рисунок биологической мембраны).
4. Свойства биологических мембран.
5. Понятие о клеточной поверхности, ее структурные компоненты.
6. Способы проникновения веществ в клетку и из клетки.
7. Транспорт веществ через биологическую мембрану: виды, значение.
8. Понятие о рецепторах. Рецепторная функция клеточной оболочки.
9. Клеточная адгезия: понятие, значение в условиях организма. Адгезивный межклеточный контакт.
10. Цитоплазма клетки: понятие, структурные компоненты. Гиалоплазма.
11. Органоиды: понятие, классификация (по строению, распространенности функции).
12. Эндоплазматическая сеть: разновидности, строение, значение.
13. Комплекс Гольджи: общая структурно-функциональная характеристика, процесс выведения веществ из клетки.
14. Лизосомы: общий план строения, механизм образования.
15. Роль лизосом в процессе внутриклеточного гидролиза. Явление аутофагии.
16. Пероксисомы: разновидности, строение, функции.
17. Митохондрии: строение, значение. Строение митохондрий при различных функциональных состояниях. Роль митохондрий в процессе энергетического обмена клетки.
18. Рибосомы: строение, разновидности. Структурные основы белкового синтеза.





19. Структурная, химическая и функциональная характеристика органоидов, составляющих цитоскелет клетки: микротрубочки, микрофиламенты, промежуточные филаменты.
20. Строение и значение центриолей, ресничек, жгутиков.
21. Включения: понятие, разновидности, значение.
22. Ядро: структурные компоненты, их функциональное значение.
23. Строение и функции ядерной оболочки. Ядерные поры.
24. Ядрышко: строение, значение.
25. Хромосомы: строение, разновидности, значение. Определение понятий: кариотип, генотип, геном.
26. Хроматин: понятие, разновидности, значение.
27. Клеточный цикл: понятие, основные периоды, их биологическая сущность, регуляция.
28. Межклеточные контакты: разновидности, строение, значение.
29. Эндорепродукция: определение. Механизм формирования полиплоидных ядер.
30. Внутриклеточная регенерация: понятие, уровни. Роль в процессе адаптации.
31. Митоз: основные фазы, их характеристика.
32. Апоптоз: понятие, признаки, отличия от некроза, значение.
33. Межклеточные взаимодействия: понятие, разновидности, значение.
34. Обратимые и необратимые изменения в клетке при действии внешних факторов.
35. Понятие о клеточной детерминации.
36. Понятие об индукции.
37. Понятие об интеграции.
38. Понятие о пространственном перераспределении (миграции).
39. Понятие о клеточной дифференцировке.
40. Понятие о клеточной пролиферации.

### **Раздел «Эмбриология»**

1. Мужская половая клетка.
2. Женская половая клетка.
3. Оболочки яйцеклеток: строение, значение, происхождение.
4. Половые гонады: семенники и яичники.
5. Сперматогенез.
6. Овогенез.
7. Сравнительная характеристика спермато- и овогенеза.
8. Оплодотворение, стадии оплодотворения.
9. Дробление, типы дробления, законы дробления.
10. Гастрюляция, способы гастрюляции.
11. Дифференцировка мезодермы.



12. Механизмы нейруляции.
13. Гистогенез и органогенез.
14. Развитие эмбриона человека с момента имплантации до органогенеза.
15. Плацента: строение, происхождение.

### **Модуль «Общая гистология. Ткани»**

1. Классификация эпителиальных тканей. Полярность, функции эпителиальных клеток.
2. Базальная мембрана: понятие, строение, функциональное значение.
3. Морфофункциональная и морфогенетическая классификация эпителиальных тканей.
4. Однослойный эпителий: понятие, разновидности, строение, расположение, значение.
5. Многослойный эпителий: понятие, разновидности, строение, расположение, значение.
6. Регенерация эпителия.
7. Понятие об экзокринных железах и их отличие от эндокринных желез.
8. Общий план строения экзокринных желез.
9. Классификация экзокринных желез по строению концевых отделов и выводных протоков.
10. Классификация экзокринных желез по характеру выделяемого секрета.
11. Классификация экзокринных желез по механизму выделения секрета.
12. План строения крови как ткани.
13. Характеристика межклеточного вещества крови – плазмы: химический состав, значение.
14. Эритроциты: содержание, размеры, продолжительность жизни, строение, функциональное значение.
15. Лейкоциты: содержание, классификация, общая морфофункциональная характеристика.
16. Гранулоциты: понятие, разновидности, содержание, размеры, продолжительность жизни, строение, функциональное значение.
17. Агранулоциты: понятие, разновидности, содержание, размеры, продолжительность жизни, строение, функциональное значение.
18. Тромбоциты: содержание, размеры, строение, функциональное значение.
19. Понятие о гемограмме и лейкоцитарной формуле.
20. Морфофункциональная характеристика стволовой клетки крови.
21. Особенности эмбрионального кроветворения.
22. Классификация собственно-соединительной ткани. Рыхлая неоформленная соединительная ткань. Плотная неоформленная и оформленная соединительная ткань.
23. План строения плотной соединительной ткани.
24. Классификация плотной соединительной ткани.



25. Отличительные признаки плотной соединительной ткани от рыхлой неоформленной соединительной ткани.
26. Сухожилие: понятие, строение, регенерация.
27. Классификация соединительных тканей со специальными свойствами.
28. Ретикулярная ткань: понятие, план строения, расположение, значение.
29. Жировая ткань: понятие, разновидности, расположение, строение, функции.
30. Слизистая ткань: понятие, расположение, строение, значение.
31. Пигментная ткань: понятие, расположение, строение, функции.
32. План строения хрящевой ткани как ткани внутренней среды.
33. Классификация хрящевой ткани.
34. Гиалиновая хрящевая ткань: строение, расположение, значение.
35. Эластическая хрящевая ткань: строение, расположение, значение.
36. Волокнистая хрящевая ткань: строение, расположение, значение.
37. Хрящ как орган: строение, особенности питания, регенерация.
38. План строения костной ткани.
39. Костные клетки: разновидности, строение, функциональное значение.
40. Межклеточное вещество костной ткани: понятие, строение, химический состав, значение, новообразование.
41. Виды костной ткани.
42. Кость как орган: понятие, строение, регенерация.
43. Способы гистогенеза костной ткани и их основные этапы.
44. Основные этапы гистогенеза поперечно-полосатой мышечной ткани.
45. Строение мышечного волокна как структурно-функциональной единицы скелетной мышечной ткани.
46. Строение миофибрилярного аппарата скелетной мышечной ткани.
47. Гистофизиология мышечного сокращения.
48. Строение мышцы как органа.
49. Типы мышечных волокон скелетной мышечной ткани.
50. Физиологическая и репаративная регенерация скелетной мышечной ткани в свете теории дифференционного строения тканей.
51. Гладкая мышечная ткань: источник развития, строение миоцитов, регенерация, иннервация.
52. Сердечная поперечно-полосатая мышечная ткань: источник развития, особенности строения и регенерации.
53. План строения нервной ткани.
54. Морфологическая классификация нервных клеток.
55. Функциональная классификация нервных клеток. Понятие о рефлекторной дуге.
56. Строение нервной клетки.
57. Регенерация нервной ткани в свете дифференционного строения.
58. Нейроглия: понятие, разновидности, строение, значение.



59. Развитие нервной ткани.
60. Безмиелиновые нервные волокна: развитие, строение, механизм проведения нервного импульса, распространенность.
61. Миелиновые нервные волокна: развитие, строение, механизм проведения нервного импульса, распространенность.
62. Регенерация нервных волокон.
63. Строение периферического нерва.
64. Чувствительные нервные окончания: понятие, строение, разновидности.
65. Двигательные нервные окончания: понятие, разновидности, строение.
66. Синапсы: понятие, разновидности, строение, гистофизиология.

## 2 семестр

### Модуль «Частная гистология. Системы»\

#### Модуль 1

#### Контрольные вопросы:

1. Характеристика серого вещества спинного мозга.
2. Типы нервных клеток спинного мозга.
3. Ядра заднего рога спинного мозга: строение, значение.
4. Ядра промежуточной зоны: строение, значение.
5. Ядра передних рогов спинного мозга: строение, значение.
6. Характеристика белого вещества спинного мозга.
7. Понятие о проводящих путях спинного мозга.
8. Спинномозговой нервный узел: источник развития, строение, значение.
9. Нейрональный состав коры больших полушарий.
10. Цитоархитектоника коры больших полушарий.
11. Функциональное значение коры больших полушарий.
12. Ход нервного импульса в коре больших полушарий.
13. Цитоархитектоника коры мозжечка.
14. Характеристика глиального состава коры больших полушарий и мозжечка.
15. Понятие о гематоэнцефалическом барьере и его значение.
16. Анатомическое строение глаза.
17. Развитие органа зрения.
18. Склера: источник развития, строение, регенерация, питание, значение.
19. Роговица: источник развития, строение, регенерация, питание, значение.
20. Сосудистая оболочка глазного яблока: источник развития, строение, значение.
21. Нейрональный состав сетчатки.
22. Характеристика слоёв сетчатки.
23. Характеристика фоторецепторных клеток.
24. Микроскопическое строение пигментного эпителия.



25. Характеристика аккомодационного аппарата глаза.
26. Характеристика диоптрического аппарата глаза.
27. Механизм световосприятия.
28. Понятие о слепом пятне и жёлтом пятне.
29. Общий план строения уха.
30. Характеристика среднего уха.
31. Строение костного лабиринта.
32. Строение перепончатого канала улитки.
33. Строение кортиева органа.
34. Гистофизиология звуковосприятия.
35. Строение и функциональное значение слухового гребешка.
36. Строение и функциональное значение слухового пятна.
37. Развитие сосудистой системы.
38. Анатомическая классификация сосудов.
39. Функциональная классификация сосудов.
40. План строения кровеносных сосудов.
41. Артериальные сосуды: типы, строение, значение.
42. Венозные сосуды: типы, строение, значение.
43. Изменение структуры артериальных и венозных сосудов по мере увеличения и уменьшения их калибра.
44. Капилляры: понятие, строение, значение, органная специфичность.
45. Понятие о микроциркуляторном русле.
46. Источники развития сердца.
47. Эндокард: понятие, строение, значение.
48. Типичная сердечная поперечно-полосатая мышечная ткань: понятие, значение, строение, регенерация.
49. Отличительные признаки сердечной мышечной ткани от скелетной мышечной ткани.
50. Эпикард: понятие, строение, значение.
51. Атипичная ткань: понятие, разновидности атипичных кардиомиоцитов, их строение, значение, регенерация.
52. Классификация органов кроветворения и иммуногенеза.
53. Характеристика ретикулярной ткани.
54. Костный мозг: строение, источник развития, кровоснабжение, значение.
55. Характеристика морфологически неидентифицируемых стадий гемопоэза.
56. Эритроцитопоэз: понятие, стадии, закономерности, регуляция.
57. Гранулоцитопоэз: понятие, стадии, закономерности, регуляция.
58. Тромбоцитопоэз: понятие, стадии, закономерности, регуляция.
59. Моноцитопоэз: понятие, стадии, закономерности, регуляция.



60. Тимус: источник развития, строение, функции. Понятие об акцидентальной трансформации и возрастной инволюции вилочковой железы. Гемато-тимусный барьер: понятие, строение, значение.
61. Общая характеристика лимфатического узла: источник развития, анатомическое строение, расположение, значение.
62. Понятие о лимфоидной ткани.
63. Характеристика лимфоидной ткани лимфатического узла.
64. Синусы лимфатического узла: понятие, разновидности, строение, значение.
65. Общая характеристика селезёнки: источник развития, анатомическое строение, понятие о белой и красной пульпе, значение.
66. Характеристика лимфоидной ткани селезёнки.
67. Строение лимфоидных фолликулов в стенке пищеварительного тракта.
68. Характеристика эндокринных желез: понятие, классификация, отличия от экзокринных.
69. Гормоны: понятие, разновидности по химической природе, механизм действия, значение.
70. Гипоталамус: строение, характеристика крупноклеточных и мелкоклеточных ядер, значение гормонов.
71. Аденогипофиз: развитие, строение, морфофункциональная характеристика аденоцитов.
72. Нейрогипофиз: строение, значение.
73. Эпифиз: источник развития, строение, значение.
74. Щитовидная железа: источники развития, строение, регенерация, значение.
75. Паращитовидные железы: источники развития, строение, регенерация, значение.
76. Надпочечник: источники развития, строение коркового и мозгового вещества, значение, регенерация.
77. Диффузная эндокринная система: понятие, характеристика эндокринных клеток диффузной эндокринной системы, их разновидности, значение.

## Модуль 2

### Контрольные вопросы:

1. Слюнные железы: понятие, разновидности, общий план строения, значение.
2. Околоушная слюнная железа: строение, расположение, значение.
3. Подчелюстная слюнная железа: строение, расположение, значение.
4. Подъязычная слюнная железа: строение, расположение, значение.
5. Отделы пищеварительной системы и их функциональное значение.
6. Общий план строения стенки пищеварительного тракта.





7. Типы слизистых оболочек пищеварительного тракта: строение, расположение, отличительные особенности.
8. Слизистая оболочка полости рта: строение, специфические особенности, производные, функции, клиническое значение, возрастные особенности.
9. Губы: источник образования, особенности строения различных участков.
10. Щёки: особенности строения в верхней (максиллярной), нижней (мандибулярной) и промежуточной зонах.
11. Морфологическая характеристика мягкого и твердого нёба.
12. Строение язычка.
13. Гистологическое строение альвеолярной слизистой оболочки и слизистой дна полости рта
14. Образование зубных зачатков: зубная пластинка, стадии образования эмалевого органа и его значение.
15. Гистогенез тканей зуба. Образование эмали: источники развития, особенности течения амелогенеза.
16. Образование цемента и периодонта.
17. Развитие пульпы зуба.
18. Различия между временными и постоянными зубами: анатомические и микроскопические.
19. Язык: строение, значение, особенности рельефа слизистой оболочки.
20. Сосочки языка: разновидности, строение, расположение и значение.
21. Орган вкуса: строение, значение, гистофизиология вкусовосприятия.
22. Миндалины: разновидности, строение, значение, Т- и В- зоны и их клеточный состав.
23. Пищевод: строение, характеристика оболочек и слоев пищевода.
24. План строения стенки желудка.
25. Железы желудка: разновидности, расположение, строение, значение.
26. Регенерация стенки желудка.
27. План строения стенки тонкого кишечника.
28. Характеристика кишечного эпителия: виды энтероцитов, их морфофункциональные особенности.
29. Пристеночное (мембранное) пищеварение: понятие, морфологический субстрат, значение. Отличия мембранного пищеварения от внутриполостного.
30. План строения стенки толстого кишечника.
31. Аппендикулярный отросток: строение, значение.
32. Лимфоидный аппарат стенки тонкого и толстого кишечника: понятие, строение, функциональное значение.
33. Общая характеристика печёночной классической дольки как структурно-функциональной единицы печени.
34. Особенности кровоснабжения печени.



35. Строение внутريدольковых синусоидных капилляров.
36. Строение гепатоцитов.
37. Строение жёлчного капилляра.
38. Характеристика жёлчевыводящих путей.
39. Строение ацинуса как структурно-функциональной единицы поджелудочной железы.
40. Характеристика выводных протоков поджелудочной железы.
41. Строение и функции эндокринного островка поджелудочной железы.

### Модуль 3

#### Контрольные вопросы:

1. Анатомическое строение органов дыхания.
2. Источники развития органов дыхания.
3. Воздухоносные пути: разновидности, расположение, план строения.
4. Классификация бронхов по калибру и топографии.
5. Трахея: строение, значение.
6. Особенности строения различных слоев по мере уменьшения калибра воздухоносных путей.
7. Орган обоняния: строение, гистофизиология.
8. Ацинус: понятие, строение, значение.
9. Микроскопическое и ультрамикроскопическое строение альвеолы.
10. Аэрогематический барьер: понятие, структурные компоненты, клеточный состав, значение.
11. Функциональное значение кожи.
12. План строения кожи.
13. Эпидермис: источник развития, строение, значение.
14. Дерма: план строения, источники развития, значение.
15. Волос: план строения, разновидности.
16. Желёзы кожи: разновидности, строение, значение.
17. Регенерация кожи и её производных.
18. Общий план строения почки.
19. Нефрон как структурно-функциональная единица почки.
20. Строение и функциональное значение различных отделов нефрона.
21. Кровоснабжение почки.
22. Мочеобразование: понятие, стадии, регуляция.
23. Эндокринный аппарат почки: понятие, строение, значение.
24. Мочевой пузырь: строение, значение.
25. Мочеточник: строение, значение
26. Характеристика первичных половых клеток.
27. Общий план строения семенника.
28. Клетки Лейдига: источник развития, строение, значение, регуляция.
29. Строение стенки семенных извитых канальцев.





30. Характеристика клеток Сертоли (суспендоцитов).
31. Сперматогенез: понятие, периоды, продолжительность, характеристика сперматогенных клеток, гормональная регуляция.
32. Гемато-тестикулярный барьер: понятие, структуры его составляющие, значение.
33. Семявыносящие пути: понятие, разновидности, строение, значение.
34. Дополнительные железы мужской половой системы (простата, семенной бугорок, семенные пузырьки): строение, значение.
35. Характеристика первичных половых клеток.
36. Яичник: строение, функциональное значение.
37. Эндокринный аппарат яичника: понятие, структуры его составляющие, значение.
38. Овогенез: понятие, стадии и их характеристика, отличие от сперматогенеза.
39. Атрезия: понятие, значение. Строение атретического тела.
40. Жёлтое тело: понятие, стадии развития, значение.
41. Маточные трубы: строение, значение.
42. Матка: строение, циклические изменения, значение.
43. Влагалище: строение, циклические изменения.
44. Половой цикл: понятие, продолжительность, гормональная регуляция.
45. Молочные железы: строение, циклические изменения, значение.

**Итоговый контроль** – проводится по окончании изучения учебной дисциплины или части дисциплины в конце семестра. Оценочные средства: оценка практических навыков в виде заданий по различным техникам микроскопирования и последующее тестирование через сайт университета.

Типовые задания:

1. Point with which tissue is concerned the cartilage ?
  - a. Muscular
  - b. Nervous
  - c. Cartilagenous
  - d. Epithelial
  - e. Connective
2. Point the types of the cartilages?
  - a. 1
  - b. 2
  - c. 3
  - d. 4
  - e. 5
4. Point the granulocyte?
  - a. Erythrocyte

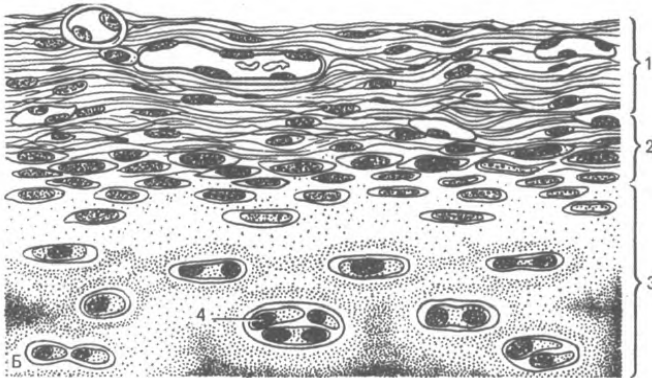


- b. Neutrophil
- c. Monocyte
- d. Lymphocyte
- e. Platelet

5. Which cartilage is formed the auditory tube?

- a. Hyaline
- b. Elastic
- c. Fibrous
- d. Fibrocartilage
- e. Compact

6. Distinguished the type of tissue?



- a. Muscular
- b. Nervous
- c. Cartilagenous
- d. Epithelial
- e. Connective

#### 1.4.4. Политика курса и критерии оценивания

Дисциплина «Гистология, цитологии и эмбриология» включает 5 модулей, форма итогового контроля - экзамен. В конце изучения всех тем подводятся итоги работы студентов на практических занятиях путем суммирования всех полученных баллов. Студент не может получить баллы только на контрольном занятии, поскольку текущий контроль также оценивается определенным количеством баллов. Максимальное количество баллов, которое может получить студент за семестр, равно 100 баллам. Поскольку студент выполняет различные виды работ, получает за них не только максимальное, но и минимальное количество баллов, то получаемый результат (сумма) целиком зависит от его активности в течение семестра.



Во время прохождения учебной дисциплины необходимо учитывать следующие требования:

Во время практических занятий студент индивидуально выполняет задания и не обращается за помощью к другим лицам.

Во время практических занятий студент не списывает и не пользуется шпаргалками во время прохождения контроля знаний.

Студент не опаздывает и не пропускает практические занятия и лекции без уважительной причины.

Во время лекций и практических занятий студент не нарушает дисциплину во время учебного процесса, не отвлекает других студентов от восприятия материала.

### Критерии оценивания

Контроль знаний студентов осуществляется по балльно-рейтинговой системе: итоговая оценка выставляется на основании полученных баллов по учебному модулю курса.

Политика выставления баллов	Модуль 1
Наличие лекций	10 баллов
Активность в обсуждениях, устный опрос, работа с глоссарием	30 баллов
Посещаемость	5 баллов
Самостоятельная работа: доклад	15 баллов
Итого по модулю: -практические навыки	20 баллов
-тестирование	20 баллов
Итого по дисциплине:	100 баллов

Таблица пересчета баллов в оценку

Сумма баллов, набранных студентом по итогам изучения дисциплины	Оценка	Критерии
0- 54	«неудовлетворительно»	теоретическое содержание курса освоено частично, необходимые практические навыки работы не сформированы, большинство предусмотренных программой обучения учебных заданий не выполнены.



		либо качество их выполнения оценено числом баллов близким к минимальному; при дополнительной самостоятельной работе над материалом курса возможно повышение качества выполнения учебных заданий.
<b>55 – 69</b>	<b>«удовлетворительно»</b>	уровень выполнения задания не отвечает большинству требований, теоретическое содержание курса освоено частично, некоторые практические навыки работы не сформированы, многие предусмотренные программой обучения учебные задания не выполнены, либо качество выполнения некоторых из них оценено числом баллов близким к минимальному.
<b>70 – 84</b>	<b>«хорошо»</b>	уровень выполнения задания отвечает всем основным требованиям, теоретическое содержание курса освоено полностью, без пробелов, некоторые практические навыки освоенного материала сформированы недостаточно, все предусмотренные программой обучения учебные задания выполнены, качество выполнения ни одного из них не оценено минимальным числом баллов, некоторые из выполненных заданий, возможно, содержат ошибки.
<b>85 – 100</b>	<b>«отлично»</b>	уровень выполнения задания отвечает всем требованиям, теоретическое содержание курса освоено полностью, без пробелов, необходимые практические навыки работы с освоенным материалом сформированы, все предусмотренные программой обучения учебные задания выполнены, качество их выполнения оценено числом баллов близким к максимальному.

#### **1.4.5. Учебно-методическое и информационное обеспечение дисциплины**

##### **Основная литература:**

1. Junqueira's Basic Histology Text&Atlas 13<sup>th</sup> edition/ Anthony L. Mescher
2. Atlas of Histology with Functional correlations 13<sup>th</sup> edition/ Victor. P. Eroschenko
3. Langman's Medical Embryology/T.W.SadleiY-Lippincott Williams & Wilkins.-Eighth edition.-Philadelphia, New York, 2000.
4. Ross M., Wojciech P. Histology: A Text and Atlas.: Lippincott Williams & Wilkins.- 2010.-P. 996
5. Leslie P. Gartner, James L. Hiatt. Color atlas and text of histology.- 6Ed. – 2013.-P.444
6. Functional Histology /B. Young, J.W.Heath/-Churchill Livingstone.-Fourth edition. Edinburg, London, New York. 2000.



7. Embryology/ Ali Mohammad/Islamia Book Agency/ First edition.- Peshawar, 1997.

#### **Дополнительная литература:**

1. Textbook of Human Histology with color atlas/Inderbir Singh/- Fourth edition.-Delhi, 2002 .
2. Medical Histology/Laiq Hussain Siddiqui/-Fourth edition.-Caravan Book Center, 1999.
3. Embryology/ Ali Mohammad/Islamia Book Agency/ First edition.- Peshawar, 1997.

#### **Программное обеспечение и Интернет-ресурсы**

1. You Tube: Lecturio Medical Education, Prof. Ahmed M. Kamal, Ninja Werd Science, Jono 03, Bhushen Science, Professorfink, AK Lectures, Kenhub-learn, Dr. Najeeb Lectures, Drbeen Medical Lectures.
2. Сайты интернета: [britannica.com](http://britannica.com), [mananatomy.com](http://mananatomy.com), [teachmeanatomy.org](http://teachmeanatomy.org), [Wikipedia.edu](http://Wikipedia.edu), [embryology.med.unsw.edu](http://embryology.med.unsw.edu), [library.open.oregonstate.edu](http://library.open.oregonstate.edu), [sourcedirect.com](http://sourcedirect.com), [aclandanatomy.com](http://aclandanatomy.com).

#### **1.4.6. Материально-техническое обеспечение дисциплины**

Учебная дисциплина изучается на базе морфологического корпуса на кафедре «Макро и микро анатомии». Для изучения дисциплины на кафедре имеется 6 учебных аудиторий, рассчитанных на 15 посадочных мест, которые оснащены интерактивными досками. На кафедре есть 2 оснащенные гистологические лаборатории, для проведения практических занятий и самостоятельной работы студентов под контролем лаборанта и преподавателя. Лекции проводятся в лекционном зале, оснащенном мультимедийным оборудованием и учебными фильмами.

#### **1.4.7. Научно-исследовательская работа студента**

Научно-исследовательская работа студентов при прохождении учебной дисциплины направлена на освоения ими в процессе обучения методов, приемов и навыков выполнения научно-исследовательской работы, развития их творческих способностей, самостоятельности, инициативы в учебе и будущей профессиональной деятельности в рамках специальности.

В программу научно-исследовательской работы студентов (НИРС), как раздела освоения практических умений, входит:

- изучение специальной литературы и другой научно-медицинской



информации, достижений отечественной и зарубежной науки и техники в области медицинских знаний, подготовка научных рефератов (обзоров литературы), что осуществляется в разделе самостоятельной работы студентов;

– участие в проведении научных исследований и выполнении определенных разработок научной тематики кафедры;

– осуществление сбора, обработки, анализа и систематизации научной информации по теме или по заданию;

– подготовка отчетов и выступление с докладом на конференции, подготовка научной работы к публикации.

## 2. Учебно-методические материалы

### 2.1. Конспект лекций

#### 1 семестр

#### **Лекция №1. Предмет и задачи курса гистологии с цитологией. Клетка. Основные положения клеточной теории. Цитолемма.**

##### **План:**

1. Знакомство со студентами – 10 минут.
2. Введение - 10 минут.
3. Объяснение основного материала – 35 минут.
4. Лекция читается по объяснительно-иллюстративному методу, лекция презентация, дискуссия.
5. Перерыв - 5 минут.
6. Демонстрация методов гистологических исследований – 25 минут.
7. Ответы на вопросы студентов – 10 минут.

**Цель:** ознакомиться с основными методами, используемыми в гистологии: подготовкой тканей, гистологической техникой. Структуральными компонентами тканей (элементы)

##### **Вопросы по теме лекции:**

1. Предмет и задачи гистологии. Методы, используемые в гистологии. Клеточная теория, ее значение в развитии биологии и медицины.
2. Понятие о клетке. Форма в размеры животных клеток. Зависимость формы клеток от выполняемой функции, места расположения и состояния межклеточного вещества. Принципиальные различия между клетками





животное и растительного мира. Химический состав клетки. Физико—химические свойства клетки.

3. Неклеточные структуры (межклеточное вещество, симпласт). Структурный состав клетки. Клеточная оболочка (цитолемма). Органеллы общего характера: Зернистая цитоплазматическая сеть. Незернистая цитоплазматическая сеть. Рибосомы. Клеточный центр. Пластинчатый комплекс (внутриклеточный сетчатый аппарат). Митохондрии. Лизосомы. Микротрубочки. Пероксисомы. Специальные органеллы. Включения. Гиалоплазма

**Образовательные технологии:** интерактивная доска, микроскопы, микротомы, микропрепараты, схемы, диаграммы

### **Литература:**

Основная:

1. Ross M., Wojciech P. Histology: A Text and Atlas.: Lippincott Williams & Wilkins.- 2010.-P. 996

Дополнительная:

1. Textbook of Human Histology with color atlas/Inderbir Singh/- Fourth edition.- Delhi, 2002

### **Overview of methods used in histology. Tissue preparation. Histochemistry and Cytochemistry. Microscopy. Histological techniques. Structural Components of Tissues (tissue elements)**

Histology, also known as microscopic anatomy or microanatomy, is the branch of biology which studies the microscopic anatomy of biological tissues. Histology is the microscopic counterpart to gross anatomy, which looks at larger structures visible without a microscope. Although one may divide microscopic anatomy into organology, the study of organs, histology, the study of tissues, and cytology, the study of cells, modern usage places these topics under the field of histology. In medicine, histopathology is the branch of histology that includes the microscopic identification and study of diseased tissue. In the field of paleontology, the term paleohistology refers to the histology of fossil organisms. There are four basic types of animal tissues: muscle tissue, nervous tissue, connective tissue, and epithelial tissue. All animal tissues are considered to be subtypes of these four principal tissue types (for example, blood is classified as connective tissue, since the blood cells are suspended in an extracellular matrix, the plasma)

#### **TISSUE PREPARATION**

##### **Hematoxylin and Eosin Staining With Formalin Fixation**

1. Fixation, usually by a chemical or mixture of chemicals, permanently preserves the tissue structure for subsequent treatments. Specimens should be immersed in fixative immediately after they are removed from the body.



Fixation is used to:

- terminate cell metabolism,
- prevent enzymatic degradation of cells and tissues by autolysis (self-digestion),
- kill pathogenic microorganisms such as bacteria, fungi, and viruses, and
- harden the tissue as a result of either cross-linking or denaturing protein molecules.

Formalin, a 37% aqueous solution of formaldehyde, at various dilutions and in combination with other chemicals and buffers, is the most commonly used fixative. We use a 10-12% solution of formaldehyde.

Студентам во время лекции задаются вопросы по ранее объясненному материалу.

**Лекция №2. Органоиды общего значения. Органоиды специального значения. Включения клетки. Ядро клетки. Клеточный цикл. Фазы митоза.**

**План:**

1. Введение - 10 минут.
2. Объяснение основного материала – 40 минут. Лекция читается по объяснительно-иллюстративному методу, лекция презентация, дискуссия.

**Цель:** ознакомиться с основами строения клетки и неклеточных структур. Основные компоненты ядра, варианты репродукции клеток.

**Вопросы по теме лекции:**

1. Строение ядра: Ядерная оболочка (кариолема). Ядрышко. Кариоплазма. Хромосомы. Эухроматин и гетерохроматин.
2. Клеточный цикл. Интерфаза, его периоды. Митоз, его значение. Фазы митоза (профаза, метафаза, анафаза, телофаза). Амитоз. Эндомитоз. Фагоцитоз, пиноцитоз.

**Образовательные технологии:** интерактивная доска, микроскопы, микротомы, микропрепараты, схемы, диаграммы

**Литература:**

Основная:

1. Ross M., Wojciech P. Histology: A Text and Atlas.: Lippincott Williams & Wilkins.- 2010.-P. 996

Дополнительная:

1. Textbook of Human Histology with color atlas/Inderbir Singh/- Fourth edition.- Delhi, 2002





## **1. The cell theory, it's importance in the development of biology and medicine.**

A general idea of the structure of living cells as a unit, their playing and role in the formation of multicellular organisms Schwann T. (1838)

1. The cell is the smallest unit of all living things;
2. Cells of various organisms fundamentally similar in their structure;
3. Cell proliferation occurs by dividing the original cell;
4. Multicellular organisms consist of many cells and their derivatives, incorporated in holistic integrated systems of tissues and organs, subordinate and interconnected intercellular, humoral and nervous forms of regulation

## **2. Cells are the basic structural and functional units of all multicellular organisms.**

Cell (Latin.cellula, Gk.cytus) – it is a living system, consisting of the cytoplasm and nucleus, and which is the basis of the structure, development and functioning of all animals and plants.

The processes we normally associate with the daily activities of organisms—protection, ingestion, digestion, absorption of metabolites, elimination of wastes, movement, reproduction, and even death—are all reflections of similar processes occurring within each of the billions of cells that constitute the human body. To a very large extent, cells of different types use similar mechanisms to synthesize protein, transform energy, and move essential substances into the cell. They use the same kinds of molecules to engage in contraction, and they duplicate their genetic material in the same manner.

Студентам во время лекции задаются вопросы по ранее объясненному материалу.

3. Перерыв – 5 минут.
4. Демонстрация микропрепаратов и схем – 30 мин.
5. Ответы на вопросы студентов – 10 минут.

**Лекция №3. Основы общей эмбриологии. Половые клетки. Этапы эмбриогенеза. Этапы оплодотворения. Дробление. Бластула. Гастрюляция. Типы гастрюляций. Зародышевые листки и их дифференцировка. Развитие осевых органов и зачатков тканей**

### **План:**

1. Введение - 10 минут.
2. Объяснение основного материала – 40 минут. Лекция читается по объяснительно- иллюстративному методу, лекция презентация, дискуссия.



**Цель:** ознакомиться с основами эмбриологии: этапами развития, типами половых клеток, стадиями оплодотворения, дробления, типами бластул и видами гастрюляции. Дифференцировкой зародышевых листков и развития осевых органов и зачатков тканей.

**Вопросы по теме лекции:**

1. Эмбриология- наука, изучающая развитие животных и человека. Типы яйцеклеток. Первичная и вторичная изолейцитальная яйцеклетка. Умереннотелолейцитальная яйцеклетка. Резкотелолейцитальная яйцеклетка.
2. Виды дробления. Полное равномерное синхронное. Полное неравномерное. Частичное дискоидальное (голобластическое). Полное неравномерное асинхронное.
3. Типы бластул. Целобластула. Амфибластула. Дискобластула. Бластоциста.
4. Способы гастрюляции. Инвагинация. Эпиболия (обрастание). Миграция. Деламинация
5. Туловищная складка, закладка осевых органов. Дифференцировка мезодермы.

**Образовательные технологии:** интерактивная доска, микроскопы, микрономы, микропрепараты, схемы, диаграммы

**Литература:**

Основная:

1. Embryology/ Ali Mohammad/Islamia Book Agency/ First edition.- Peshawar, 1997.
2. Ross M., Wojciech P. Histology: A Text and Atlas.: Lippincott Williams & Wilkins.- 2010.-P. 996

Дополнительная:

1. Embryology/ Ali Mohammad/Islamia Book Agency/ First edition.- Peshawar, 1997.
2. Textbook of Human Histology with color atlas/Inderbir Singh/- Fourth edition.- Delhi, 2002

**Fundamentals of General Embryology. Sex cells. Stages of embryogenesis. Fertilization stages. Blastula. Gastrulation. Types of gastrulations. Embryonic layers and their differentiation. Development of axial organs and tissue rudiments.**

**Embryology** (from Greek ἔμβρυον, *embryon*, "the unborn, embryo"; and -λογία, -*logia*) is the branch of biology that studies the prenatal development of gametes (sex cells), fertilization, and development



of embryos and fetuses. Additionally, embryology encompasses the study of congenital disorders that occur before birth, known as teratology.

Early embryology was proposed by Marcello Malpighi, and known as preformationism, the theory that organisms develop from pre-existing miniature versions of themselves. Then Aristotle proposed the theory that is now accepted, epigenesis. Epigenesis is the idea that organisms develop from seed or egg in a sequence of steps. Modern embryology developed from the work of Karl Ernst von Baer, though accurate observations had been made in Italy by anatomists such as Aldrovandi and Leonardo da Vinci in the Renaissance.

3. Перерыв – 5 минут.
4. Демонстрация и описание микропрепаратов и схем, сравнительная характеристика – 30 мин.
5. Ответы на вопросы студентов – 10 минут.

**Лекция №4. Учение о тканях. Классификация тканей на основе их функций. Классификация эпителиальных тканей. Покровный эпителий. Особенности строения различных видов эпителия. Железистый эпителий. Понятие о секреции. Экзо-и эндокринные железы. Строение и классификация экзокринных желез.**

#### **План:**

1. Введение - 10 минут.
2. Объяснение основного материала – 40 минут. Лекция читается по объяснительно-иллюстративному методу, лекция презентация, дискуссия.

**Цель:** ознакомиться с понятием о тканях. Эпителиальные ткани: покровного и железистого эпителия. Виды секреции.

#### **Вопросы по теме лекции:**

1. Определение понятия «Ткань». Морфофункциональная (групповая) классификация тканей. Генетическая классификация эпителиальных тканей (по Н. Г. Хлопину).
2. Морфологическая классификация эпителиев. Особенности эпителиальных тканей в связи с их положением в организме. Гистогенез (источники развития) эпителиальных тканей.
3. Однослойный, однорядный эпителий. Однослойный многорядный мерцательный эпителий. Многослойный плоский неороговевающий эпителий. Многослойный плоский ороговевающий эпителий. Многослойный переходный эпителий. Эпителий эпидермального и кишечного типов.



Сходство и различия между ними. Виды связей эпителиальных клеток между собой. Специальные органеллы эпителиальных клеток.

4. Базальная мембрана. Физиологическая и репаративная регенерация эпителиальных тканей.

5. Принципы классификации экзокринных желез по строению, по типу секреции и характеру выделяемого секрета. Понятие о секреторной функции эпителиальных тканей. Особенности строения клеток железистого эпителия. Гистофизиология секреторного процесса. Секреторный цикл.

**Образовательные технологии:** интерактивная доска, микроскопы, микротомы, микропрепараты, схемы, диаграммы

### **Литература:**

Основная:

1. Ross M., Wojciech P. Histology: A Text and Atlas.: Lippincott Williams & Wilkins.- 2010.-P. 996

Дополнительная:

1. Textbook of Human Histology with color atlas/Inderbir Singh/- Fourth edition.- Delhi, 2002

### **Tissues: Concept and Classification**

**Tissues are aggregates or groups of cells organized to perform one or more specific functions.** At the light microscope level, the cells and extracellular components of the various organs of the body exhibit a recognizable and often distinctive pattern of organization. This organized arrangement reflects the cooperative effort of cells performing a particular function. Therefore, an organized aggregation of cells that function in a collective manner is called a **tissue** [*Fr. tissu, woven; L. texo, to weave*].

**Despite their disparate structure and physiologic properties, all organs are made up of only four basic tissue types.** The tissue concept provides a basis for understanding and recognizing the many cell types within the body and how they interrelate. Despite the variations in general appearance, structural organization, and physiologic properties of the various body organs, the tissues that compose them are classified into four basic types.

- **Epithelium (epithelial tissue)** covers body surfaces, lines body cavities, and forms glands. Epithelium is characterized by close cell apposition and presence at a free surface.
- **Connective tissue** underlies or supports the other three basic tissues, both structurally and functionally. Connective tissue is characterized on the basis of its extracellular matrix.
- **Muscle tissue** is made up of contractile cells and is responsible for movement. Muscle tissue is categorized on the basis of a functional property, the ability of its



cells to contract.

- **Nerve tissue** receives, transmits, and integrates information from outside and inside the body to control the activities of the body. Nerve tissue consists of nerve cells (neurons) and associated supporting cells of several types.

## 2. Histogenetic classification of tissues:

- **Ectodermal Derivatives**- The **ectoderm** is the outermost of the three germ layers. The derivatives of the ectoderm may be divided into two major classes: surface ectoderm and neuroectoderm.

3. Перерыв – 5 минут.
4. Демонстрация и объяснение микропрепаратов и схем – 30 мин.
5. Ответы на вопросы студентов – 10 минут.

**Лекция №5. Кровь и лимфа. Плазма крови. Морфофункциональная характеристика форменных элементов крови. Гемограмма. Кроветворение. Теории кроветворения. Миелоидное и лимфоидное кроветворение.**

### План:

1. Введение - 10 минут.
2. Объяснение основного материала – 40 минут. Лекция читается по объяснительно-иллюстративному методу, лекция презентация, дискуссия.

**Цель:** ознакомиться с характеристикой соединительных тканей, классификацией. Форменные элементы крови. Понятием о гемограмме, ростками кроветворения и типами.

### Вопросы по теме лекции:

1. Источник развития соединительных тканей. Источники развития мезенхимы и пути ее дифференцировки. Классификация соединительных тканей. Общие принципы строения соединительных тканей в зависимости от выполняемой функции и места расположения в организме.
2. Развитие крови. Кровь, ее функция. Плазма крови, ее состав. Функция плазмы.
3. Классификация форменных элементов крови. Эритроциты. Общая характеристика лейкоцитов. Нейтрофильный лейкоцит. Эозинофильный лейкоцит. Базофильный лейкоцит. Т-лимфоциты. В-лимфоциты. Моноциты. Различия между гранулоцитами и агранулоцитами. Сходство и различия между тремя формами гранулоцитов. Кровяные пластинки (тромбоциты). Функции кровяных пластинок.



3. Гемограмма и лейкоцитарная формула. Их значение в клинике. Возрастные изменения гемограммы. Лимфа. Функция лимфы. Различия между лимфой и кровью.

4. Эмбриональный гемопоэз. Мезобластический (в стенке желточного мешка). Эмбриональный гемопоэз. Гепато-лиенальный. Эмбриональный гемопоэз. Медуллярный. Постэмбриональный гемопоэз. Миелопоэз и лимфопоэз.

5. Характеристика стволовых клеток крови. Характеристика полустволовых клеток крови.

Характеристика унипотентных клеток крови (КОЕ). Характеристика бластных клеток крови. Эритропоэз. Эритропоэтин. Гранулоцитопоэз. Тромбопоэз. Мегакариобласт, мегакариоцит. Моноцитопоэз. Лимфопоэз. Образование Т- и В-лимфоцитов.

6. Факторы стимулирующие гемопоэз. Ингибиторы гемопоэза.

**Образовательные технологии:** интерактивная доска, микроскопы, микрономы, микропрепараты, схемы, диаграммы

### **Литература:**

Основная:

1. Ross M., Wojciech P. Histology: A Text and Atlas.: Lippincott Williams & Wilkins.- 2010.-P. 996

Дополнительная:

1. Textbook of Human Histology with color atlas/Inderbir Singh/- Fourth edition.- Delhi, 2002

### **Overview of Blood and Lymph. Plasma. Formation of blood cells (Hemopoiesis).**

**Blood is a fluid connective tissue that circulates through the cardiovascular system.**

Like the other connective tissues, **blood** consists of cells and an extracellular component. Total blood volume in the average adult is about 6 L or 7% to 8% of total body weight. The heart's pumping action propels blood through the cardiovascular system to the body tissues.

Blood's many functions include:

- delivery of nutrients and oxygen directly or indirectly to cells,
- transport of wastes and carbon dioxide away from cells,
- delivery of hormones and other regulatory substances to and from cells and tissues,
- maintenance of homeostasis by acting as a buffer and participating in coagulation and thermoregulation, and
- transport of humoral agents and cells of the immune system that protect the body from pathogenic agents, foreign proteins, and transformed cells (i.e., cancer cells).





**Blood consists of cells and their derivatives and a protein rich fluid called *plasma*.**

Blood cells and their derivatives include:

- **erythrocytes**, also called **red blood cells (RBCs)**,
- **leukocytes**, also known as **white blood cells (WBCs)**, and
- **thrombocytes**, also termed **platelets**.

**Plasma** is the liquid extracellular material that imparts fluid properties to blood. The relative volume of cells and plasma in whole blood is approximately 45% and 55%, respectively. The volume of packed erythrocytes in a sample of blood is called the **hematocrit**. The hematocrit is measured by centrifuging a blood sample to which anticoagulants have been added, and then calculating the percentage of the centrifuge tube volume occupied by the erythrocytes compared with that of the whole blood. A normal hematocrit reading is about 39% to 50% in men and 35% to 45% in women; thus, 39% to 50% and 35% to 45% of the blood volume for men and women, respectively, consists of erythrocytes. Low hematocrit values often reflect reduced numbers of circulating erythrocytes (a condition called anemia) and may indicate significant blood loss caused by internal or external bleeding.

**Leukocytes** and **platelets** constitute only 1% of the blood volume. In a blood sample that has been centrifuged, the cell fraction (the part of the sample that contains the cells) consists mainly of packed erythrocytes (99%). The leukocytes and platelets are contained in a narrow layer at the upper part of the cell fraction called the **buffy coat**.

3. Перерыв – 5 минут.
4. Демонстрация и описание микропрепаратов и схем, сравнительная характеристика – 30 мин.
5. Ответы на вопросы студентов – 10 минут

**Лекция №6. Соединительные ткани. Происхождение. Классификация. Клетки и межклеточное вещество. Рыхлая соединительная ткань. Плотная соединительная ткань и ее разновидности. Специальные виды соединительной ткани. Белая и бурая жировая ткань. Ретикулярная ткань. Пигментная ткань. Слизистая ткань.**

**План:**

1. Введение - 10 минут.
2. Объяснение основного материала – 40 минут. Лекция читается по объяснительно-иллюстративному методу, лекция презентация, дискуссия.

**Цель:** ознакомиться с характеристикой соединительных тканей, классификацией.



### Вопросы по теме лекции:

1. Источник развития соединительных тканей. Источники развития мезенхимы и пути ее дифференцировки. Классификация соединительных тканей. Общие принципы строения соединительных тканей в зависимости от выполняемой функции и места расположения в организме.
2. Рыхлая волокнистая соединительная ткань. Плотная оформленная, неоформленная соединительная ткань.
3. Соединительные ткани со спец свойствами.

**Образовательные технологии:** интерактивная доска, микроскопы, микротомы, микропрепараты, схемы, диаграммы

### Литература:

Основная:

1. Ross M., Wojciech P. Histology: A Text and Atlas.: Lippincott Williams & Wilkins.- 2010.-P. 996

Дополнительная:

1. Textbook of Human Histology with color atlas/Inderbir Singh/- Fourth edition.- Delhi, 2002

**General structure and function of connective tissue** Connective tissue comprises a diverse group of cells within a tissue-specific extracellular matrix. In general, **connective tissue** consists of **cells** and an **extracellular matrix (ECM)**. ECM includes structural (fibers) and specialized proteins that constitute the ground substance. Connective tissue forms a vast and continuous compartment throughout the body, bounded by the basal laminae of the various epithelia and by the basal or external laminae of muscle cells and nerve-supporting cells.

**Different types of connective tissue are responsible for a variety of functions.**

The functions of the various connective tissues are reflected in the types of cells and fibers present within the tissue and the composition of the ground substance in the ECM. For example, in loose connective tissue, many cell types are present (Fig. 6.1). One type, the fibroblast, produces the extracellular fibers that serve a structural role in the tissue. Fibroblasts also produce and maintain the ground substance. Other cell types, such as lymphocytes, plasma cells, macrophages, and eosinophils, are associated with the body's defense system; they function within the ECM of the tissue. In contrast, bone tissue, another form of connective tissue, contains only a single cell type, the osteocyte. This cell produces the fibers that make up the bulk of bone tissue. A unique feature of bone is that its fibers are organized in a specific pattern and become calcified to create the hardness associated with this tissue. Similarly, in tendons and ligaments, fibers are the





prominent feature of the tissue. These fibers are arranged in parallel array and are densely packed to impart maximum strength.

**Classification of connective tissue is based on the composition and organization of its cellular and extracellular components and on its functions.**

**Connective tissue** encompasses a variety of tissues with differing functional properties but with certain common characteristics that allow them to be grouped together. For convenience, they are classified in a manner that reflects these features. Table 6.1 presents the classification of connective tissues, including subtypes.

3. Перерыв – 5 минут.
4. Демонстрация и описание микропрепаратов и схем, сравнительная характеристика – 30 мин.
5. Ответы на вопросы студентов – 10 минут

**Лекция №7. Хрящевая ткань. Развитие, строение, функция. Виды хрящевой ткани. Костная ткань. Развитие, строение, функция. Виды костной ткани.**

**План:**

1. Введение - 10 минут.
2. Объяснение основного материала – 40 минут. Лекция читается по объяснительно-иллюстративному методу, лекция презентация, дискуссия.

**Цель:** ознакомиться с характеристикой хрящевых и костных тканей, классификацией.

**Вопросы по теме лекции:**

- 1 Источник развития хрящевых тканей. Источники развития мезенхимы и пути ее дифференцировки. Классификация хрящевых тканей. Общие принципы строения в зависимости от выполняемой функции и места расположения в организме.
2. Источник развития костных тканей. Источники развития мезенхимы и пути ее дифференцировки. Классификация костных тканей. Общие принципы строения в зависимости от выполняемой функции и места расположения в организме.

**Образовательные технологии:** интерактивная доска, микроскопы, микротомы, микропрепараты, схемы, диаграммы

**Литература:**



Основная:

1. Ross M., Wojciech P. Histology: A Text and Atlas.: Lippincott Williams & Wilkins.- 2010.-P. 996

Дополнительная:

1. Textbook of Human Histology with color atlas/Inderbir Singh/- Fourth edition.- Delhi, 2002

**Cartilage is a form of connective tissue composed of cells called chondrocytes and a highly specialized extracellular matrix.**

**Cartilage** is an avascular tissue that consists of **chondrocytes** and an extensive **extracellular matrix**. More than 95% of cartilage volume consists of extracellular matrix, which is a functional element of this tissue. The chondrocytes are sparse but essential participants in producing and maintaining the matrix (Fig. 7.1). The extracellular matrix in cartilage is solid and firm but also somewhat pliable, which accounts for its resilience. Because there is no vascular network within cartilage, the composition of the extracellular matrix is crucial to the survival of the chondrocytes. The large ratio of **glycosaminoglycans (GAGs)** to **type II collagen fibers** in the cartilage matrix permits diffusion of substances between blood vessels in the surrounding connective tissue and the chondrocytes dispersed within the matrix, thus maintaining the viability of the tissue. Close interactions are seen between two classes of structural molecules that possess contrasting biophysical characteristics: the meshwork of tension-resisting collagen fibrils and the large amounts of heavily hydrated proteoglycan aggregates, the latter being extremely weak in shear, make the cartilage well adapted to bear weight, especially at points of movement, as in synovial joints. Because it maintains this property even while growing, cartilage is a key tissue in the development of the fetal skeleton and in most growing bones. Three types of cartilage that differ in appearance and mechanical properties are distinguished on the basis of characteristics of their matrix:

- **Hyaline cartilage** is characterized by matrix containing type II collagen fibers, GAGs, proteoglycans, and multiadhesive glycoproteins.
- **Elastic cartilage** is characterized by elastic fibers and elastic lamellae in addition to the matrix material of hyaline cartilage.
- **Fibrocartilage** is characterized by abundant type I collagen fibers as well as the matrix material of hyaline cartilage. Table 7.1 lists the locations, functions, and features of each type of cartilage.

**Chondrogenesis and cartilage growth**

**Most cartilage arises from mesenchyme during chondrogenesis.**

**Chondrogenesis**, the process of cartilage development, begins with the aggregation of chondroprogenitor mesenchymal cells to form a mass of rounded, closely apposed cells. In the head, most of the cartilage arises from aggregates of ectomesenchyme derived from neural crest cells. The site of hyaline cartilage



formation is recognized initially by an aggregate of mesenchymal or ectomesenchymal cells known as a **chondrogenic nodule**.

3. Перерыв – 5 минут.
4. Демонстрация и описание микропрепаратов и схем, сравнительная характеристика – 30 мин.
5. Ответы на вопросы студентов – 10 минут

**Лекция №8. Мышечные ткани. Источники развития и их классификация. Гладкая мышечная ткань. Поперечно-полосатая мышечная ткань**

**План:**

1. Введение - 10 минут.
2. Объяснение основного материала – 40 минут. Лекция читается по объяснительно-иллюстративному методу, лекция презентация, дискуссия.

**Цель:** ознакомиться с характеристикой мышечных тканей, классификацией.

**Вопросы по теме лекции:**

- 1 Источник развития мышечных тканей. Источники развития мезенхимы и пути ее дифференцировки. Классификация мышечных тканей. Общие принципы строения в зависимости от выполняемой функции и места расположения в организме.
2. Мышечная ткань эктодермального происхождения. Общие принципы строения в зависимости от выполняемой функции и места расположения в организме.

**Образовательные технологии:** интерактивная доска, микроскопы, микротомы, микропрепараты, схемы, диаграммы

**Литература:**

Основная:

1. Ross M., Wojciech P. Histology: A Text and Atlas.: Lippincott Williams & Wilkins.- 2010.-P. 996

Дополнительная:

1. Textbook of Human Histology with color atlas/Inderbir Singh/- Fourth edition.- Delhi, 2002

**Muscle tissue** is responsible for movement of the body and its parts and for changes in the size and shape of internal organs. This tissue is characterized by



aggregates of specialized, elongated cells arranged in parallel array that have the primary role of **contraction** (Fig. 11.1).

**Myofilament interaction is responsible for muscle cell contraction.**

Two types of **myofilaments** are associated with cell contraction.

- **Thin filaments** (6 to 8 nm in diameter, 1.0  $\mu$ m long) are composed primarily of the protein **actin**. Each thin filament of fibrous actin (**F-actin**) is a polymer formed from globular actin molecules (**G-actin**).

- **Thick filaments** ( $\approx$  15 nm in diameter, 1.5  $\mu$ m long) are composed of the protein **myosin II**. Each thick filament consists of 200 to 300 myosin II molecules. The long, rodshaped tail portion of each molecule aggregates in a regular parallel but staggered array, whereas the head portions project out in a regular helical pattern. The two types of myofilaments occupy the bulk of the cytoplasm, which in muscle cells is also called **sarcoplasm** [*Gr. sarcos, flesh; plasma, thing*]. Actin and myosin are also present in most other cell types (although in considerably smaller amounts), where they play a role in cellular activities such as cytokinesis, exocytosis, and cell migration. In contrast, muscle cells contain a large number of aligned contractile filaments that the cells use for the single purpose of producing mechanical work.

**Muscle is classified according to the appearance of the contractile cells.**

Two principal types of muscle are recognized:

- **Striated muscle**, in which the cells exhibit crossstriations at the light microscope level, and

- **Smooth muscle**, in which the cells do not exhibit crossstriations. Striated muscle tissue is further subclassified on the basis of its location:

- **Skeletal muscle** is attached to bone and is responsible for movement of the axial and appendicular skeleton and for maintenance of body position and posture. In addition, skeletal muscles of the eye (extraocular muscles) provide precise eye movement.

- **Visceral striated muscle** is morphologically identical to skeletal muscle but is restricted to the soft tissues, namely, the tongue, pharynx, lumbar part of the diaphragm, and upper part of the esophagus. These muscles play essential roles in speech, breathing, and swallowing.

- **Cardiac muscle** is a type of striated muscle found in the wall of the heart and in the base of the large veins that empty into the heart. The cross-striations in striated muscle are produced largely by the specific cytoarchitectural arrangement of both thin and thick myofilaments. This arrangement is the same in all types of striated muscle cells. The main differences between skeletal muscle cells and cardiac muscle cells are in their size, shape, and organization relative to one another. Smooth muscle cells do not exhibit cross-striations because the myofilaments do not achieve the same degree of order in their arrangement. In addition, the myosin-containing myofilaments in smooth muscle are highly labile. Smooth muscle is restricted to the viscera and vascular system, the arrector pili muscles of the skin,



and the intrinsic muscles of the eye.

3. Перерыв – 5 минут.
4. Демонстрация и описание микропрепаратов и схем, сравнительная характеристика – 30 мин.
5. Ответы на вопросы студентов – 10 минут

## **Лекция №9. Нервная ткань. Типы нейронов. Нейроглия, классификация. Нервные окончания (рецепторы, синапсы, эффекторы).**

### **План:**

1. Введение - 10 минут.
2. Объяснение основного материала – 40 минут. Лекция читается по объяснительно-иллюстративному методу, лекция презентация, дискуссия.

**Цель:** ознакомиться с характеристикой нервных тканей, классификацией.

### **Вопросы по теме лекции:**

- 1 Источник развития нервных тканей. Источники развития эктодермы и пути ее дифференцировки. Классификация нервных тканей. Общие принципы строения в зависимости от выполняемой функции и места расположения в организме.
2. Нервные окончания. Общие принципы строения в зависимости от выполняемой функции и места расположения в организме.

**Образовательные технологии:** интерактивная доска, микроскопы, микротомы, микропрепараты, схемы, диаграммы

### **Литература:**

Основная:

1. Ross M., Wojciech P. Histology: A Text and Atlas.: Lippincott Williams & Wilkins.- 2010.-P. 996

Дополнительная:

1. Textbook of Human Histology with color atlas/Inderbir Singh/- Fourth edition.- Delhi, 2002

The **nervous system** enables the body to respond to continuous changes in its external and internal environment. It controls and integrates the functional activities of the organs and organ systems. Anatomically, the nervous system is divided into the following:

- The **central nervous system (CNS)** consists of the brain and the spinal cord, which are located in the cranial cavity and spinal canal, respectively.



- The **peripheral nervous system (PNS)** consists of cranial, spinal, and peripheral **nerves** that conduct impulses from (efferent or motor nerves) and to (the afferent or sensory nerves of ) the CNS, collections of nerve cell bodies outside the CNS called **ganglia**, and specialized nerve endings (both motor and sensory). Interactions between sensory (afferent) nerves that receive stimuli, the CNS that interprets them, and motor (efferent) nerves that initiate responses create **neural pathways**. These pathways mediate reflex actions called **reflexarcs**. In humans, most sensory neurons do not pass directly into the brain but instead communicate by specialized terminals (synapses) with motor neurons in the spinal cord. Functionally, the nervous system is divided into the following:
  - The **somatic nervous system (SNS)** consists of somatic [*Gr. soma, body*] parts of the CNS and PNS. The SNS controls functions that are under conscious voluntary control with the exception of reflex arcs. It provides sensory and motor innervation to all parts of the body except viscera, smooth and cardiac muscle, and glands.
  - The **autonomic nervous system (ANS)** consists of autonomic parts of the CNS and PNS. The ANS provides efferent involuntary motor innervation to smooth muscle, the conducting system of the heart, and glands. It also provides afferent sensory innervation from the viscera (pain and autonomic reflexes). The ANS is further subdivided into a **sympathetic division** and a **parasympathetic division**. A third division of ANS, the **enteric division**, serves the alimentary canal. It communicates with the CNS through the parasympathetic and sympathetic nerve fibers; however, it can also function independently of the other two divisions of the ANS

### Composition of nerve tissue

**Nerve tissue consists of two principal types of cells: neurons and supporting cells.**

The **neuron** or **nerve cell** is the functional unit of the nervous system. It consists of a cell body, containing the nucleus, and several processes of varying length. Nerve cells are specialized to receive stimuli from other cells and to conduct electrical impulses to other parts of the system via their processes. Several neurons are typically involved in sending impulses from one part of the system to another. These neurons are arranged in a chainlike fashion as an integrated communications network. Specialized contacts between neurons that provide for transmission of information from one neuron to the next are called **synapses**. **Supporting cells** are nonconducting cells that are located close to the neurons. They are referred to as **neuroglial cells** or simply **glia**. The CNS contains four types of glial cells: oligodendrocytes, astrocytes, microglia, and ependymal cells (see page 367). Collectively, these cells are called the **central neuroglia**. In the PNS, supporting cells are called **peripheral neuroglia** and include Schwann cells, satellite cells, and a variety of other cells associated with specific structures. Schwann cells surround the processes of nerve cells and isolate them from adjacent cells and





extracellular matrix. Within the ganglia of the PNS, peripheral neuroglial cells are called **satellite cells**. They surround the nerve cell bodies, the part of the cell that contains the nucleus, and are analogous to Schwann cells. The supporting cells of the ganglia in the wall of the alimentary canal are called **enteric neuroglial cells**.

3. Перерыв – 5 минут.
4. Демонстрация и описание микропрепаратов и схем, сравнительная характеристика – 30 мин.
5. Ответы на вопросы студентов – 10 минут

**Лекция №10. Нервная система. Основные этапы эволюции нервной системы. Рефлекторные дуги. Спинномозговые узлы, строение. Головной мозг. Спинной мозг. Мозжечок.**

**План:**

1. Введение - 10 минут.
2. Объяснение основного материала – 40 минут. Лекция читается по объяснительно-иллюстративному методу, лекция презентация, дискуссия.

**Цель:** ознакомиться с характеристикой нервной системы, классификацией.

**Вопросы по теме лекции:**

- 1 Источник развития нервных тканей. Источники развития эктодермы и пути ее дифференцировки. Классификация нервных тканей. Общие принципы строения в зависимости от выполняемой функции и места расположения в организме.
2. Нервная система. Основные этапы эволюции нервной системы. Рефлекторные дуги. Спинномозговые узлы, строение.
3. Головной мозг. Спинной мозг. Мозжечок.

**Образовательные технологии:** интерактивная доска, микроскопы, микротомы, микропрепараты, схемы, диаграммы

**Литература:**

Основная:

1. Ross M., Wojciech P. Histology: A Text and Atlas.: Lippincott Williams & Wilkins.- 2010.-P. 996

Дополнительная:

1. Textbook of Human Histology with color atlas/Inderbir Singh/- Fourth edition.- Delhi, 2002



## Organization of the central nervous system

The **central nervous system** consists of the **brain** located in the cranial cavity and the **spinal cord** located in the vertebral canal. The CNS is protected by the skull and vertebrae and is surrounded by three connective tissue membranes called **meninges**. The brain and spinal cord essentially float in the cerebrospinal fluid that occupies the space between the two inner meningeal layers. The brain is further subdivided into the **cerebrum**, **cerebellum**, and **brain stem** that connects with the spinal cord. **In the brain, the gray matter forms an outer covering or cortex; the white matter forms an inner core or medulla.** The **cerebral cortex** that forms the outermost layer of the brain contains nerve cell bodies, axons, dendrites, and central glial cells, and it is the site of synapses. In a freshly dissected brains, the cerebral cortex has a gray color, hence the name **gray matter**. In addition to the cortex, islands of gray matter called **nuclei** are found in the deep portions of the cerebrum and cerebellum.

The **white matter** contains only axons of nerve cells plus the associated glial cells and blood vessels (axons in fresh preparations appear white). These axons travel from one part of the nervous system to another. Whereas many of the axons going to, or coming from, a specific location are grouped into functionally related bundles called **tracts**, the tracts themselves do not stand out as delineated bundles. The demonstration of a tract in white matter of the CNS requires a special procedure, such as the destruction of cell bodies that contribute fibers to the tract. The damaged fibers can be displayed by the use of appropriate staining or labeling methods and then traced. Even in the spinal cord, where the grouping of tracts is most pronounced, there are no sharp boundaries between adjacent tracts.

### Structure of brain's cortex ( cells of the Gray Matter)

The types of cell bodies found in the gray matter vary according to which part of the brain or spinal cord is being examined. **Each functional region of the gray matter has a characteristic variety of cell bodies associated with a meshwork of axonal, dendritic, and glial processes.** The meshwork of axonal, dendritic, and glial processes associated with the gray matter is called the **neuropil**. The organization of the neuropil is not demonstrable in H&E-stained sections. It is necessary to use methods other than H&E histology to decipher the cytoarchitecture of the gray matter.

3. Перерыв – 5 минут.

4. Демонстрация и описание микропрепаратов и схем, сравнительная характеристика – 30 мин.

5. Ответы на вопросы студентов – 10 минут

**Лекция №11. Общая характеристика и классификация органов чувств.  
Орган зрения, обоняния.**

**План:**





1. Введение - 10 минут.
2. Объяснение основного материала – 40 минут. Лекция читается по объяснительно-иллюстративному методу, лекция презентация, дискуссия.

**Цель:** ознакомиться с характеристикой органов чувств, классификацией.

**Вопросы по теме лекции:**

- 1 Источник развития первичночувствующих и вторичночувствующих органов. Классификация, общие принципы строения в зависимости от выполняемой функции
2. Орган зрения и орган обоняния. Общие принципы строения в зависимости от выполняемой функции

**Образовательные технологии:** интерактивная доска, микроскопы, микротомы, микропрепараты, схемы, диаграммы

**Литература:**

Основная:

1. Ross M., Wojciech P. Histology: A Text and Atlas.: Lippincott Williams & Wilkins.- 2010.-P. 996

Дополнительная:

1. Textbook of Human Histology with color atlas/Inderbir Singh/- Fourth edition.- Delhi, 2002

**Overview of the eye**

The **eye** is a complex sensory organ that provides the sense of sight. In many ways, the eye is similar to a digital camera. Like the optical system of a camera, the cornea and lens of the eye capture and automatically focus light. The iris also automatically adjusts the eye to differences in illumination of visual fields. In many aspects, the optical system of the eye is far more elaborate and complex than a camera. For example, the eye has the ability to track moving objects with coordinated eye movements. The eye can also protect, maintain, self-repair, and clean its transparent optical system. The light detector in a digital camera, the *charge-coupled device* (CCD), consists of closely spaced photodiodes that capture, collect, and convert the light image into a series of electrical impulses. Similarly, the **photoreceptor cells** in the **retina** of the eye detect light intensity and color (wavelengths of visible light that are reflected by different objects) and encode these parameters into electrical impulses for transmission to the brain via the **optic nerve**. The retina has other capabilities beyond those of a CCD: It can extract and modify specific impulses from the visual image before sending them to the central nervous system (CNS). Because the eyes are paired, two somewhat different and



overlapping images (visual fields) are sent to the brain. The brain can be compared to a computer, which processes the slightly different images from each eye, separates them into layers, and projects them onto the primary visual cortex located in the occipital lobes. Complex neural mechanisms coordinate eye movements, enabling us to perceive depth and distance to achieve a three-dimensional image. Therefore, the way in which we perceive the world around us largely depends on impulses processed within the retina and analysis and interpretation of these impulses by the CNS.

### **General structure of the eye**

The eye measures approximately 25 mm in diameter. It is suspended in the bony orbital socket by six extrinsic muscles that control its movement. A thick layer of adipose tissue partially surrounds and cushions the eye as it moves within the orbit. The extraocular muscles are coordinated so that the eyes move symmetrically around their own central axes.

### **Layers of the eye**

**The wall of the eye consists of three concentric layers or coats.**

The eyeball is composed of **three structural layers** (Fig. 24.1):

- The **corneoscleral coat**, the outer or fibrous layer, includes the **sclera**, the white portion, and the **cornea**, the transparent portion.
- The **vascular coat**, the middle layer, or **uvea**, includes the **choroid** and the stroma of the **ciliary body** and **iris**.
- The **retina**, the inner layer, includes an outer pigment epithelium, the inner neural retina, and the epithelium of the ciliary body and iris. The neural retina is continuous with the central nervous system through the **optic nerve**.

**The corneoscleral coat consists of the transparent cornea and the white opaque sclera.**

The **cornea** covers the anterior one-sixth of the eye (Fig. 24.1a). In this windowlike region, the surface of the eye has a prominence or convexity. The cornea is continuous with the **sclera** (*Gr. skleros, hard*). The sclera is composed of dense fibrous connective tissue that provides attachment for the extrinsic muscles of the eye. **The sclera constitutes the “white” of the eye. In children, it has a slightly blue tint because of its thinness; in elderly people, it is yellowish because of the accumulation of lipofuscin in its stromal cells.** The corneoscleral coat encloses the inner two layers except where it is penetrated by the optic nerve.

3. Перерыв – 5 минут.
4. Демонстрация и описание микропрепаратов и схем, сравнительная характеристика – 30 мин.
5. Ответы на вопросы студентов – 10 минут

**Лекция №12. Орган вкуса, равновесия и слуха. Кортиев орган.**



## План:

1. Введение - 10 минут.
2. Объяснение основного материала – 40 минут. Лекция читается по объяснительно-иллюстративному методу, лекция презентация, дискуссия.

**Цель:** ознакомиться с характеристикой органов чувств, классификацией.

## Вопросы по теме лекции:

- 1 Источник развития первичночувствующих и вторичночувствующих органов. Классификация, общие принципы строения в зависимости от выполняемой функции
2. Орган слуха и вкуса. Общие принципы строения в зависимости от выполняемой функции

**Образовательные технологии:** интерактивная доска, микроскопы, микротомы, микропрепараты, схемы, диаграммы

## Литература:

Основная:

1. Ross M., Wojciech P. Histology: A Text and Atlas.: Lippincott Williams & Wilkins.- 2010.-P. 996

Дополнительная:

1. Textbook of Human Histology with color atlas/Inderbir Singh/- Fourth edition.- Delhi, 2002

## Overview of the ear

The **ear** is a three-chambered sensory organ that functions as an **auditory system** for sound perception and as a **vestibular system** for balance. Each of the three divisions of the ear—the **external ear**, **middle ear**, and **internal ear**—is an essential part of the auditory and vestibular systems (Fig. 25.1). The external and middle ear collect and conduct sound energy to the internal ear, where auditory sensory receptors convert that energy into electrical impulses. The sensory receptors of the vestibular system respond to gravity and movement of the head. They are responsible for the sense of balance and equilibrium and help to coordinate movements of the head and eyes.

**The ear develops from surface ectoderm and components of the first and second pharyngeal arch.**

Embryologically, the functions of the ear—hearing and balance—are elaborated from an invagination of surface ectoderm that appears on each side of the myelencephalon. This invagination forms the **otic vesicle (otocyst)**, which sinks deep to the surface ectoderm into the underlying mesenchyme (Fig. 25.2). The otic



vesicle serves as a primordium for development of the epithelia that line the membranous labyrinth of the internal ear. Later, development of the first and part of the second pharyngeal arch provides structures that augment hearing. The endodermal component of the first pouch gives rise to the **tubotympanic recess**, which ultimately develops into the **auditory tube (Eustachian tube)** and the **middle ear** and its epithelial lining. The corresponding ectodermal outgrowth of the **first pharyngeal groove** gives rise to the **external acoustic meatus** and its epithelial lining (see Fig. 25.2). The connective tissue part of the pharyngeal arches produces the ossicles. The **malleus** and **incus** develop from the first pharyngeal arch, and the **stapes** from the second pharyngeal arch. The sensory epithelia of the membranous labyrinth that originates from the otic vesicle link with cranial nerve VIII, which is an outgrowth of the central nervous system. The cartilaginous, bony, and muscular structures of the ear develop from the mesenchyme surrounding these early epithelia.

#### **External ear and amplifies sound.**

The **auricle (pinna)** is the oval appendage that projects from the lateral surface of the head. The characteristic shape of the auricle is determined by an internal supporting structure of elastic cartilage. Thin skin with hair follicles, sweat glands, and sebaceous glands cover the auricle. The auricle is considered a nearly vestigial structure in humans, compared with its development and role in other animals. However, it is an essential component in sound localization and amplification. **The external acoustic meatus conducts sounds to the tympanic membrane.**

3. Перерыв – 5 минут.
4. Демонстрация и описание микропрепаратов и схем, сравнительная характеристика – 30 мин.
5. Ответы на вопросы студентов – 10 минут

### **Лекция №13. Сердечно-сосудистая система.**

#### **План:**

1. Введение - 10 минут.
2. Объяснение основного материала – 40 минут. Лекция читается по объяснительно-иллюстративному методу, лекция презентация, дискуссия.

**Цель:** ознакомиться с характеристикой органов сердечно-сосудистой системы, классификацией.

#### **Вопросы по теме лекции:**

- 1 Источник развития органов ссс. Классификация, общие принципы строения в зависимости от выполняемой функции



2. Артерии, вены, капилляры. Общие принципы строения в зависимости от выполняемой функции и место расположения.

**Образовательные технологии:** интерактивная доска, микроскопы, микротомы, микропрепараты, схемы, диаграммы

### Литература:

Основная:

1. Ross M., Wojciech P. Histology: A Text and Atlas.: Lippincott Williams & Wilkins.- 2010.-P. 996

Дополнительная:

1. Textbook of Human Histology with color atlas/Inderbir Singh/- Fourth edition.- Delhi, 2002

The cardiovascular system is a transport system that carries blood and lymph to and from the tissues of the body. The constitutive elements of these fluids include cells, nutrients, waste products, hormones, and antibodies. **The cardiovascular system includes the heart, blood vessels, and lymphatic vessels.** The **cardiovascular system** consists of a pump represented by the heart and blood vessels, which provide the route by which blood circulates to and from all parts of the body (Fig. 13.1). The **heart** pumps the blood through the arterial system under significant pressure; blood is returned to the heart under low pressure with the assistance of negative pressure in the thoracic cavity during inspiration and compression of the veins by skeletal muscle. The **blood vessels** are arranged so that blood delivered from the heart quickly reaches a network of narrow, thin-walled vessels—the blood **capillaries**—within or in proximity to the tissues in every part of the body.

In the capillaries, a two-directional exchange of fluid occurs between the blood and tissues. The fluid, called **blood filtrate**, carries oxygen and metabolites and passes through the capillary wall. In the tissues, these molecules are exchanged for carbon dioxide and waste products. Most of the fluid reenters the distal or venous end of the blood capillaries. The remaining fluid enters lymphatic capillaries as lymph and is ultimately returned to the bloodstream through a system of **lymphatic vessels** that join the blood system at the junction of the internal jugular veins with the subclavian veins. Normally, many of the white blood cells conveyed in the blood leave the blood vessels to enter the tissues. This occurs at the level of the **postcapillary venules**. **When pathologic changes occur in the body, as in the inflammatory reaction, large numbers of white blood cells emigrate from these venules.**

**Arteries** are the vessels that deliver blood to the capillaries. The smallest arteries, called **arterioles**, are functionally associated with networks of capillaries into which they deliver blood. The arterioles regulate the amount of blood that enters



these capillary networks. Together, the arterioles, associated capillary network, and postcapillary venules form a functional unit called the **microcirculatory** or **microvascular bed** of that tissue. **Veins**, beginning with the postcapillary venule, collect blood from the microvascular bed and carry it away. **Two circuits distribute blood in the body: the systemic and the pulmonary circulations.**

3. Перерыв – 5 минут.
4. Демонстрация и описание микропрепаратов и схем, сравнительная характеристика – 30 мин.
5. Ответы на вопросы студентов – 10 минут

### **Лекция №14. Органы кроветворения и иммунной защиты.**

#### **План:**

1. Введение - 10 минут.
2. Объяснение основного материала – 40 минут. Лекция читается по объяснительно-иллюстративному методу, лекция презентация, дискуссия.

**Цель:** ознакомиться с характеристикой органов кроветворения и иммунной защиты, классификацией.

#### **Вопросы по теме лекции:**

1. Источник развития органов кроветворения и иммунной защиты. Классификация, общие принципы строения в зависимости от выполняемой функции
2. Центральные и периферические органы кроветворения и иммунной защиты. Общие принципы строения в зависимости от выполняемой функции и место расположения.

**Образовательные технологии:** интерактивная доска, микроскопы, микротомы, микропрепараты, схемы, диаграммы

#### **Литература:**

Основная:

1. Ross M., Wojciech P. Histology: A Text and Atlas.: Lippincott Williams & Wilkins.- 2010.-P. 996

Дополнительная:

1. Textbook of Human Histology with color atlas/Inderbir Singh/- Fourth edition.- Delhi, 2002

Throughout history, it has been noted that people who recover from certain





diseases such as chickenpox, measles, and mumps become resistant (i.e., immune) to the same disease. Another longstanding observation is that immunity is specific—that is, immunity to chickenpox does not prevent infection with measles. We also now recognize that the immune system can react against itself, causing autoimmune diseases such as lupus erythematosus, autoimmune hemolytic anemia, some forms of diabetes mellitus, and autoimmune thyroiditis (Hashimoto's thyroiditis). The lymphatic system consists of groups of cells, tissues, and organs that monitor body surfaces and internal fluid compartments and react to the presence of potentially harmful substances. Lymphocytes are the definitive cell type of the lymphatic system and the effector cells in the response of the immune system to harmful substances. Included in this system are the diffuse lymphatic tissue, lymphatic nodules, lymph nodes, spleen, bone marrow, and thymus (Fig. 14.1). The various lymphatic organs and lymphatic tissues are often collectively referred to as the immune system. Lymphatic vessels connect parts of the system to the blood vascular system. Lymphatic tissues serve as sites where lymphocytes proliferate, differentiate, and mature. In addition, in the thymus, bone marrow, and gut-associated lymphatic tissue (GALT), lymphocytes are “educated” to recognize and destroy specific antigens. These are now immunocompetent cells that can distinguish between “self” (molecules normally present within an organism) and “nonself” (foreign molecules—i.e., those not normally present).

An antigen is any substance that can induce a specific immune response.

The body is constantly exposed to pathogenic (diseasecausing) organisms and hazardous substances from the external environment (infectious microorganisms, toxins, and foreign cells and tissues). In addition, changes may occur in cells (such as transformation of normal cells into cancerous cells) that give them characteristics of foreign cells. An immune response is generated against a specific antigen, which can be a soluble substance (e.g., a foreign protein, polysaccharide, or toxin) or an infectious organism, foreign tissue, or transformed tissue. Most antigens must be “processed” by cells of the immune system before other cells can mount the immune response.

The immune responses can be divided into nonspecific (innate) and specific (adaptive) defenses.

The body has two lines of immune defenses against foreign invaders and transformed cells: nonspecific immunity and specific immunity.

3. Перерыв – 5 минут.

4. Демонстрация и описание микропрепаратов и схем, сравнительная характеристика – 30 мин.

5. Ответы на вопросы студентов – 10 минут

**Лекция №15. Эндокринная система (гипоталамус, гипофиз, эпифиз щитовидная, околощитовидная железы, надпочечники)**



## План:

1. Введение - 10 минут.
2. Объяснение основного материала – 40 минут. Лекция читается по объяснительно-иллюстративному методу, лекция презентация, дискуссия.

**Цель:** ознакомиться с характеристикой органов эндокринной системы, классификацией.

## Вопросы по теме лекции:

1. Источник развития органов эндокринной системы. Классификация, общие принципы строения в зависимости от выполняемой функции
2. Центральные и периферические органы эндокринной системы. Общие принципы строения в зависимости от выполняемой функции.

**Образовательные технологии:** интерактивная доска, микроскопы, микротомы, микропрепараты, схемы, диаграммы

## Литература:

Основная:

1. Ross M., Wojciech P. Histology: A Text and Atlas.: Lippincott Williams & Wilkins.- 2010.-P. 996

Дополнительная:

1. Textbook of Human Histology with color atlas/Inderbir Singh/- Fourth edition.- Delhi, 2002

The **endocrine system** produces various secretions called **hormones** [*Gr. hormaein, to set in motion*] that serve as effectors to regulate the activities of various cells, tissues, and organs in the body. Its functions are essential in maintaining homeostasis and coordinating body growth and development and are similar to that of the nervous system: Both communicate information to peripheral cells and organs. Communication in the nervous system is through transmission of neural impulses long nerve cell processes and the discharge of neurotransmitter. Communication in the endocrine system is through hormones, which are carried to their destination via connective tissue spaces and the vascular system. These two systems are functionally interrelated. The endocrine system produces a slower and more prolonged response than the nervous system. Both systems may act simultaneously on the same target cells and tissues, and some nerve cells secrete hormones.

## Hormones and their receptors

**In general, a hormone is described as a biologic substance acting on specific**





### target cells.

In the classic definition, a **hormone** is a secretory product of endocrine cells and organs that passes into the circulatory system (bloodstream) for transport to target cells. For years this **endocrine control** of target tissues became a central part of endocrinology. Recent research shows that a variety of hormones and hormonally active substances are not always discharged into the bloodstream but are released into connective tissue spaces. They may act on adjacent cells or diffuse to nearby target cells that express specific receptors for that particular hormone. This type of hormonal action is referred to as **paracrine control**. In addition, some cells express receptors for hormones that they secrete. This type of hormonal action is referred to as **autocrine control**. These hormones regulate the cell's own activity. Figure 21.1 summarizes various hormonal control mechanisms.

3. Перерыв – 5 минут.
4. Демонстрация и описание микропрепаратов и схем, сравнительная характеристика – 30 мин.
5. Ответы на вопросы студентов – 10 минут

### Лекция №16. Пищеварительная система (язык, большие слюнные железы)

#### План:

1. Введение - 10 минут.
2. Объяснение основного материала – 40 минут. Лекция читается по объяснительно-иллюстративному методу, лекция презентация, дискуссия.

**Цель:** ознакомиться с характеристикой органов пищеварительной системы, классификацией.

#### Вопросы по теме лекции:

- 1 Источник развития органов пищеварительной системы. Классификация, общие принципы строения в зависимости от выполняемой функции
2. Органы ротовой полости. Общие принципы строения в зависимости от выполняемой функции.

**Образовательные технологии:** интерактивная доска, микроскопы, микротомы, микропрепараты, схемы, диаграммы

#### Литература:

Основная:



1. Ross M., Wojciech P. Histology: A Text and Atlas.: Lippincott Williams & Wilkins.- 2010.-P. 996

Дополнительная:

1. Textbook of Human Histology with color atlas/Inderbir Singh/- Fourth edition.- Delhi, 2002

The **digestive system** consists of the **alimentary canal** and its principal **associated organs**, namely, the tongue, teeth, salivary glands, pancreas, liver, and gallbladder. **The lumen of the alimentary canal is physically and functionally external to the body.** As it passes through the alimentary canal, food is broken down physically and chemically so that the degraded products can be absorbed into the body. The various segments of the **alimentary canal** are morphologically specialized for specific aspects of digestion and absorption. After preliminary maceration, moistening, and formation into a **bolus** by the actions of the structures of the oral cavity and salivary glands, food passes rapidly through the pharynx to the esophagus. The rapid passage of food through the pharynx keeps it clear for the passage of air. The food passes more slowly through the **gastrointestinal tract**, and during its transit through the stomach and small intestine, the major alterations associated with digestion, solubilization, and absorption occur. Absorption occurs chiefly through the wall of the small intestine. **Undigested food** and other substances within the alimentary canal, such as mucus, bacteria, desquamated cells, and bile pigments, are excreted as **feces**. **The alimentary mucosa is the surface across which most substances enter the body.**

The alimentary **mucosa** performs numerous functions in its role as an interface between the body and the environment. These functions include the following: • **Secretion.** The lining of the alimentary canal secretes, at specific sites, digestive enzymes, hydrochloric acid, mucin, and antibodies.

• **Absorption.** The epithelium of the mucosa absorbs metabolic substrates (e.g., the breakdown products of digestion) as well as vitamins, water, electrolytes, recyclable materials such as bile components and cholesterol, and other substances essential to the functions of the body.

• **Barrier.** The mucosa serves as a barrier to prevent the entry of noxious substances, antigens, and pathogenic organisms.

• **Immunologic protection.** Lymphatic tissue within the mucosa serves as the body's first line of immune defense. The functions listed above are discussed at the beginning of the next chapter. The digestive system is considered in three chapters that deal, respectively, with the oral cavity and pharynx (this chapter); the esophagus and gastrointestinal tract; and the liver, gallbladder, and pancreas.

3. Перерыв – 5 минут.



4. Демонстрация и описание микропрепаратов и схем, сравнительная характеристика – 30 мин.
5. Ответы на вопросы студентов – 10 минут

## Лекция №17. Пищеварительная система (развитие и строение зуба)

### План:

1. Введение - 10 минут.
2. Объяснение основного материала – 40 минут. Лекция читается по объяснительно-иллюстративному методу, лекция презентация, дискуссия.

**Цель:** ознакомиться с характеристикой органов пищеварительной системы, классификацией.

### Вопросы по теме лекции:

- 1 Источник развития органов пищеварительной системы. Классификация, общие принципы строения в зависимости от выполняемой функции
2. Органы ротовой полости. Зубы, строение и развитие. Общие принципы строения в зависимости от выполняемой функции.

**Образовательные технологии:** интерактивная доска, микроскопы, микротомы, микропрепараты, схемы, диаграммы

### Литература:

Основная:

1. Ross M., Wojciech P. Histology: A Text and Atlas.: Lippincott Williams & Wilkins.- 2010.-P. 996

Дополнительная:

1. Textbook of Human Histology with color atlas/Inderbir Singh/- Fourth edition.- Delhi, 2002

### Teeth and supporting tissues

**Teeth** are a major component of the oral cavity and are essential for the beginning of the digestive process. Teeth are embedded in and attached to the alveolar processes of the maxilla and mandible. Children have 10 **deciduous (primary, milk) teeth** in each jaw, on each side:

- A **medial (central) incisor**, the first tooth to erupt (usually in the mandible) at approximately 6 months of age (in some infants, the first teeth may not erupt until 12 to 13 months of age)
- A **lateral incisor**, which erupts at approximately 8 months
- A **canine tooth**, which erupts at approximately 15 months
- Two **molar teeth**, the first of which erupts at 10 to 19 months and the second of



which erupts at 20 to 31 months

During a period of years, usually beginning at about age 6 and ending at about age 12 to 13, deciduous teeth are gradually replaced by 16 **permanent (secondary) teeth** in each jaw (Folder 16.2). Each side of both upper and lower jaws consists of the following:

- A **medial (central) incisor**, which erupts at age 7 to 8
- A **lateral incisor**, which erupts at age 8 to 9
- A **canine tooth**, which erupts at age 10 to 12
- Two **premolar teeth**, which erupt between ages 10 and 12
- Three **molar teeth**, which erupt at different times; the first molar usually erupts at age 6, the second molar in the early teens, and the third molar (**wisdom teeth**) during the late teens or early twenties Incisors, canines, and premolars have one root each, except for the first premolar of the maxilla, which has two roots.

Molars have either two roots (lower jaw) or three (upper jaw) and, on rare occasions, four roots. All teeth have the same basic structure, however.

**Teeth consist of several layers of specialized tissues.**

Teeth are made up of three specialized tissues:

- **Enamel**, a hard, thin, translucent layer of acellular mineralized tissue that covers the crown of the tooth.
- **Dentin**, the most abundant dental tissue; it lies deep to the enamel in the crown and cementum in the root. Its unique tubular structure and biochemical composition support the more rigid enamel and cementum overlying the surface of the tooth.
- **Cementum**, a thin, pale-yellowish layer of bone like calcified tissue covering the dentin of the root of the teeth. Cementum is softer and more permeable than dentin and is easily removed by abrasion when the root surface is exposed to the oral environment.

3. Перерыв – 5 минут.

4. Демонстрация и описание микропрепаратов и схем, сравнительная характеристика – 30 мин.

5. Ответы на вопросы студентов – 10 минут

**Лекция №18. Пищеварительная система (пищевод, желудок, тонкий и толстый кишечник)**

**План:**

1. Введение - 10 минут.

2. Объяснение основного материала – 40 минут. Лекция читается по объяснительно-иллюстративному методу, лекция презентация, дискуссия.



**Цель:** ознакомиться с характеристикой органов пищеварительной системы, классификацией.

**Вопросы по теме лекции:**

- 1 Источник развития органов пищеварительной системы. Классификация, общие принципы строения в зависимости от выполняемой функции
2. Пищевод, желудок, тонкий и толстый кишечник. Общие принципы строения в зависимости от выполняемой функции.

**Образовательные технологии:** интерактивная доска, микроскопы, микротомы, микропрепараты, схемы, диаграммы

**Литература:**

Основная:

1. Ross M., Wojciech P. Histology: A Text and Atlas.: Lippincott Williams & Wilkins.- 2010.-P. 996

Дополнительная:

1. Textbook of Human Histology with color atlas/Inderbir Singh/- Fourth edition.- Delhi, 2002

**Overview of the esophagus and Gastrointestinal tract**

The portion of the **alimentary canal** that extends from the proximal part of the esophagus to the distal part of the anal canal is a hollow tube of varying diameter. This tube has the same basic structural organization throughout its length. Its wall is formed by four distinctive layers. From the lumen outward they are as follows:

- **Mucosa**, consisting of a lining epithelium, an underlying connective tissue called the **lamina propria**, and the **muscularis mucosae**, composed of smooth muscle
- **Submucosa**, consisting of dense irregular connective tissue
- **Muscularis externa**, consisting in most parts of two layers of smooth muscle
- **Serosa**, a serous membrane consisting of a simple squamous epithelium, the mesothelium, and a small amount of underlying connective tissue. An **adventitia** consisting only of connective tissue is found where the wall of the tube is directly attached or fixed to adjoining structures (i.e., body wall and certain retroperitoneal organs).

**Mucosa**

The structure of the **esophagus** and **gastrointestinal tract** varies considerably from region to region; most of the variation occurs within the mucosa. The epithelium differs throughout the alimentary canal and is adapted to the specific function of each part of the tube. The mucosa has three principal functions: **protection**, **absorption**, and **secretion**.

The histologic characteristics of these layers are described below in relation to



specific regions of the digestive tube.

**The epithelium of the mucosa serves as a barrier that separates the lumen of the alimentary canal from the rest of the organism.**

3. Перерыв – 5 минут.
4. Демонстрация и описание микропрепаратов и схем, сравнительная характеристика – 30 мин.
5. Ответы на вопросы студентов – 10 минут

## 2семестр

### **Лекция №1. Пищеварительная система (печень и поджелудочная железа)**

#### **План:**

1. Введение - 10 минут.
2. Объяснение основного материала – 40 минут. Лекция читается по объяснительно-иллюстративному методу, лекция презентация, дискуссия.

**Цель:** ознакомиться с характеристикой органов пищеварительной системы, классификацией.

#### **Вопросы по теме лекции:**

- 1 Источник развития органов пищеварительной системы. Классификация, общие принципы строения в зависимости от выполняемой функции
2. Печень, поджелудочная железа. Общие принципы строения в зависимости от выполняемой функции.

**Образовательные технологии:** интерактивная доска, микроскопы, микротомы, микропрепараты, схемы, диаграммы

#### **Литература:**

Основная:

1. Ross M., Wojciech P. Histology: A Text and Atlas.: Lippincott Williams & Wilkins.- 2010.-P. 996

Дополнительная:

1. Textbook of Human Histology with color atlas/Inderbir Singh/- Fourth edition.- Delhi, 2002





The liver is the largest mass of glandular tissue in the body and the largest internal organ, weighing approximately 1,500 g and accounting for nearly 2.5% of adult body weight. It is located in the upper right and partially in the upper left quadrants of the abdominal cavity, protected by the ribcage. The liver is enclosed in a capsule of fibrous connective tissue (Glisson's capsule); a serous covering (visceral peritoneum) surrounds the capsule, except where the liver adheres directly to the diaphragm or the other organs.

The liver is anatomically divided by deep grooves into two large lobes (the right and left lobes) and two smaller lobes (the quadrate and caudate lobes). This anatomic division has only topographic importance because it relates lobes of the liver to other abdominal organs. Division into functional or surgical segments that correspond to the blood supply and bile drainage is more clinically important. In the embryo, the liver develops as an endodermal evagination from the wall of the foregut (specifically the site that will become the duodenum) to form the hepatic diverticulum. The diverticulum proliferates, giving rise to the hepatocytes, which become arranged in cellular (liver) cords thus forming the parenchyma of the liver. The original stalk of the hepatic diverticulum becomes the common bile duct. An outgrowth from the common bile duct forms the cystic diverticulum that gives rise to the gallbladder and cystic duct.

3. Перерыв – 5 минут.
4. Демонстрация и описание микропрепаратов и схем, сравнительная характеристика – 30 мин.
5. Ответы на вопросы студентов – 10 минут

## **Лекция №2. Дыхательная система.**

### **План:**

1. Введение - 10 минут.
2. Объяснение основного материала – 40 минут. Лекция читается по объяснительно-иллюстративному методу, лекция презентация, дискуссия.

**Цель:** ознакомиться с характеристикой органов дыхательной системы, классификацией.

### **Вопросы по теме лекции:**

- 1 Источник развития органов дыхания. Классификация, общие принципы строения в зависимости от выполняемой функции
2. Трахея, бронхи, легкие. Общие принципы строения в зависимости от выполняемой функции.



**Образовательные технологии:** интерактивная доска, микроскопы, микротомы, микропрепараты, схемы, диаграммы

### **Литература:**

Основная:

1. Ross M., Wojciech P. Histology: A Text and Atlas.: Lippincott Williams & Wilkins.- 2010.-P. 996

Дополнительная:

1. Textbook of Human Histology with color atlas/Inderbir Singh/- Fourth edition.- Delhi, 2002

The respiratory system consists of the paired lungs and a series of air passages that lead to and from the lungs. Within the lung, the air passages branch into increasingly smaller tubes until the very smallest air spaces, called alveoli, are reached (Fig. 19.1). Three principal functions are performed by this system: air conduction, air filtration, and gas exchange (respiration). The latter occurs in the alveoli. In addition, air passing through the larynx is used to produce speech, and air passing over the olfactory mucosa in the nasal cavities carries stimuli for the sense of smell. The respiratory system also participates to a lesser degree in endocrine functions (hormone production and secretion), as well as regulation of immune responses to inhaled antigens. The lungs develop in the embryo as a ventral evagination of the foregut; thus, the epithelium of the respiratory system is of endodermal origin. This initial respiratory diverticulum grows into the thoracic mesenchyme. The bronchial cartilages, smooth muscle, and the other connective tissue elements are derived from the thoracic mesenchyme. The air passages of the respiratory system consist of a conducting portion and a respiratory portion. The conducting portion of the respiratory system consists of those air passages that lead to the sites of respiration within the lung where gas exchange takes place. The conducting passages include those located outside as well as within the lungs.

#### **The passages external to the lungs consist of the following:**

- Nasal cavities that represent two large air-filled spaces in the uppermost part of the respiratory system (and, during forced breathing, the oral cavity residing inferior to the nasal cavities).
- Nasopharynx that lies behind the nasal cavities and above the level of the soft palate and communicate inferiorly with oropharynx that is posterior to the oral cavity.
- Larynx that is a hollow tubular organ containing cartilaginous framework responsible for producing sounds.
- Trachea that is a flexible air tube that extend from the larynx to the thorax. It serves as a conduit for air and in the mediastinum it birurcates into paired main bronchi.
- Paired main (primary) bronchi that enter root of the right or left lung.





3. Перерыв – 5 минут.
4. Демонстрация и описание микропрепаратов и схем, сравнительная характеристика – 30 мин.
5. Ответы на вопросы студентов – 10 минут

### **Лекция №3. Кожа и ее производные.**

#### **План:**

1. Введение - 10 минут.
2. Объяснение основного материала – 40 минут. Лекция читается по объяснительно-иллюстративному методу, лекция презентация, дискуссия.

**Цель:** ознакомиться с характеристикой покровных органов и их производных, классификацией.

#### **Вопросы по теме лекции:**

1. Источник развития кожи. Классификация, общие принципы строения в зависимости от выполняемой функции
2. Эпидермис, дерма, гиподерма. Общие принципы строения в зависимости от выполняемой функции.
3. Волос, ногти, железы. Общие принципы строения в зависимости от выполняемой функции.

**Образовательные технологии:** интерактивная доска, микроскопы, микротомы, микропрепараты, схемы, диаграммы

#### **Литература:**

Основная:

1. Ross M., Wojciech P. Histology: A Text and Atlas.: Lippincott Williams & Wilkins.- 2010.-P. 996

Дополнительная:

1. Textbook of Human Histology with color atlas/Inderbir Singh/- Fourth edition.- Delhi, 2002

The skin (cutis, integument) and its derivatives constitute the integumentary system. The skin forms the external covering of the body and is its largest organ, constituting 15% to 20% of its total mass. The skin consists of two main layers: • The epidermis is composed of a keratinized stratified squamous epithelium that grows continuously but maintains its normal thickness by the process of desquamation. Epidermis is derived from ectoderm. • The dermis is composed of a dense connective tissue that imparts mechanical support, strength, and thickness to



the skin. Dermis is derived from mesoderm. The hypodermis contains variable amounts of adipose tissue arranged into lobules separated by connective tissue septa. It lies deep to the dermis and is equivalent to the subcutaneous fascia described in gross anatomy. In wellnourished individuals and in individuals living in cold climates, the adipose tissue can be quite thick. The epidermal derivatives of the skin (epithelial skin appendages) include the following structures and integumentary products:

- Hair follicles and hair
- Sweat (sudoriferous) glands
- Sebaceous glands
- Nails
- Mammary glands

The integumentary system performs essential functions related to its external surface location. Skin and its derivatives constitute a complex organ composed of many different cell types. The diversity of these cells and their ability to work together provide many functions that allow the individual to cope with the external environment.

Major functions of the skin include the following:

- It acts as a barrier that protects against physical, chemical, and biologic agents in the external environment (i.e., mechanical barrier, permeability barrier, ultraviolet barrier).
- It provides immunologic information obtained during antigen processing to the appropriate effector cells in the lymphatic tissue.
- It participates in homeostasis by regulating body temperature and water loss.
- It conveys sensory information about the external environment to the nervous system.

3. Перерыв – 5 минут.

4. Демонстрация и описание микропрепаратов и схем, сравнительная характеристика – 30 мин.

5. Ответы на вопросы студентов – 10 минут

#### **Лекция №4. Выделительная система (почка и мочевыводящие пути)**

##### **План:**

1. Введение - 10 минут.

2. Объяснение основного материала – 40 минут. Лекция читается по объяснительно-иллюстративному методу, лекция презентация, дискуссия.



**Цель:** ознакомиться с характеристикой выделительной системы, классификацией.

**Вопросы по теме лекции:**

- 1 Источник развития органов выделительной системы. Классификация, общие принципы строения в зависимости от выполняемой функции
2. Нефрон-структурнофункциональная единица почки. Общие принципы строения в различных отделах.
3. Эндокринный аппарат почки. Общие принципы строения, характеристики.
4. Мочеотводящие пути. Общие принципы строения в различных отделах.

**Образовательные технологии:** интерактивная доска, микроскопы, микрономы, микропрепараты, схемы, диаграммы

**Литература:**

Основная:

1. Ross M., Wojciech P. Histology: A Text and Atlas.: Lippincott Williams & Wilkins.- 2010.-P. 996

Дополнительная:

1. Textbook of Human Histology with color atlas/Inderbir Singh/- Fourth edition.- Delhi, 2002

The urinary system consists of the paired kidneys; paired ureters, which lead from the kidneys to the urinary bladder; and the urethra, which leads from the bladder to the exterior of the body. The kidneys conserve body fluid and electrolytes and remove metabolic waste. Like the lungs and liver, the kidneys retrieve essential materials and dispose of wastes. They conserve water, essential electrolytes, and metabolites, and they remove certain waste products of metabolism from the body. The kidneys play an important role in regulating and maintaining the composition and volume of extracellular fluid. They also are essential in maintaining acid–base balance by excreting hydrogen ions when bodily fluids become too acidic or excreting bicarbonates when bodily fluids become too basic.

The kidney also functions as an endocrine organ.

Endocrine activities of the kidneys include

- Synthesis and secretion of the glycoprotein hormone erythropoietin (EPO), which acts on the bone marrow and regulates red blood cell formation in response to decreased blood oxygen concentration. EPO is synthesized by endothelial cells of the peritubular capillaries in the renal cortex and acts on specific receptors expressed on the surface of erythrocyte progenitor (Er-P) cells in the bone marrow. The recombinant form of erythropoietin (RhEPO) is used for the treatment of anemia in patients with end-stage renal disease. It is also used to treat anemia resulting from bone marrow suppression that develops in AIDS patients



undergoing treatment with antiretroviral drugs, such as azidothymidine (AZT).

- Synthesis and secretion of the acid protease renin, an enzyme involved in control of blood pressure and blood volume. Renin is produced by juxtaglomerular cells and cleaves circulating angiotensinogen to release angiotensin I

3. Перерыв – 5 минут.

4. Демонстрация и описание микропрепаратов и схем, сравнительная характеристика – 30 мин.

5. Ответы на вопросы студентов – 10 минут

### **Лекция №5. Развитие половой системы. Мужская половая система (семенник, придаток, простата)**

#### **План:**

1. Введение - 10 минут.

2. Объяснение основного материала – 40 минут. Лекция читается по объяснительно-иллюстративному методу, лекция презентация, дискуссия.

**Цель:** ознакомиться с характеристикой половой системы, классификацией.

#### **Вопросы по теме лекции:**

1 Источник развития органов мужской половой системы. Классификация, общие принципы строения в зависимости от выполняемой функции

2. Семенник, придаток семенника, добавочные железы. Общие принципы строения в зависимости от выполняемой функции.

**Образовательные технологии:** интерактивная доска, микроскопы, микротомы, микропрепараты, схемы, диаграммы

#### **Литература:**

Основная:

1. Ross M., Wojciech P. Histology: A Text and Atlas.: Lippincott Williams & Wilkins.- 2010.-P. 996

Дополнительная:

1. Textbook of Human Histology with color atlas/Inderbir Singh/- Fourth edition.- Delhi, 2002

The male reproductive system consists of the testes, genital excurrent ducts, accessory sex glands, and penis. The accessory sex glands include the seminal vesicles, the prostate, and bulbourethral glands. The two primary functions of the testis are spermatogenesis (the production of sperm, called male gametes), and



steroidogenesis (synthesis of androgens, also called sex hormones). Androgens, mainly testosterone, are essential for spermatogenesis, play an important role in embryonic development of the male embryo into the phenotypic male fetus, and are responsible for sexual dimorphism (male physical and behavioral characteristics).

The events of cell division that occur during production of male gametes, as well as those of the female, the ova, involve both normal division, mitosis, and reduction division, meiosis.

Gender differentiation is accomplished through a cascade of gene activations. Genetic sex is determined at fertilization by the presence or absence of the Y chromosome. The testes, however, do not form until the seventh week of development. Gonadal sex is determined by the presence of the SRY gene located in the sex-determining region of the short arm of the Y chromosome. The SRY gene expression in early embryonic development is responsible for gender determination. The genetic information encoded in the Y chromosome itself is not sufficient to guide a complex development of the male gonads. Instead, the SRY gene operates as a master switch that controls the cascade of several gene activations on autosomes 9, 11, 17, and 19 and the X chromosome. A transcription factor called the testis-determining factor (TDF), encoded by the SRY gene, has a molecular domain that binds into a specific region of DNA and alters its structure.

3. Перерыв – 5 минут.
4. Демонстрация и описание микропрепаратов и схем, сравнительная характеристика – 30 мин.
5. Ответы на вопросы студентов – 10 минут

## **Лекция №6. Женская половая система (яичник и овариальный цикл)**

### **План:**

1. Введение - 10 минут.
2. Объяснение основного материала – 40 минут. Лекция читается по объяснительно-иллюстративному методу, лекция презентация, дискуссия.

**Цель:** ознакомиться с характеристикой женской половой системы, классификацией.

### **Вопросы по теме лекции:**

1. Источник развития органов женской половой системы. Классификация, общие принципы строения в зависимости от выполняемой функции
2. Яичник, желтое тело. Общие принципы строения в зависимости от выполняемой функции.



### 3. Менструально-овариальный цикл.

**Образовательные технологии:** интерактивная доска, микроскопы, микротомы, микропрепараты, схемы, диаграммы

#### **Литература:**

Основная:

1. Ross M., Wojciech P. Histology: A Text and Atlas.: Lippincott Williams & Wilkins.- 2010.-P. 996

Дополнительная:

1. Textbook of Human Histology with color atlas/Inderbir Singh/- Fourth edition.- Delhi, 2002

The female reproductive system consists of internal sex organs and external genital structures. The internal female reproductive organs are located in the pelvis, and the external genital structures (external genitalia) are situated in the anterior part of the perineum known as the vulva.

The internal female reproductive organs are the ovaries, uterine tubes, uterus, and vagina. They are contained mainly within the pelvic cavity and in the perineum.

- The external genitalia include the mons pubis, labia majora and minora, clitoris, vestibule and opening of the vagina, hymen, and external urethral orifice. The mammary glands are included in this chapter because their development and functional state are directly related to the hormonal activity of the female reproductive system. Similarly, the placenta is included because of its functional and physical relationship to the uterus in pregnancy. Female reproductive organs undergo regular cyclic changes from puberty to menopause.

**Ovarian Structure** In nulliparas (women who have not borne children), the ovaries are paired, almond-shaped, pinkish white structures measuring about 3 cm in length, 1.5 cm in width, and 1 cm in thickness. Each ovary is attached to the posterior surface of the broad ligament by a peritoneal fold, the mesovarium. The superior (or tubal) pole of the ovary is attached to the pelvic wall by the suspensory ligament of the ovary, which carries the ovarian vessels and nerves. The inferior (or uterine) pole is attached to the uterus by the ovarian ligament. This ligament is a remnant of the gubernaculum, the embryonic fibrous cord that attaches the developing gonad to the floor of the pelvis. Before puberty, the surface of the ovary is smooth, but during reproductive life it becomes progressively scarred and irregular because of repeated ovulations. In postmenopausal women, the ovaries are about one-fourth the size observed during the reproductive period. The ovary is composed of a cortex and a medulla.

A section through the ovary reveals two distinct regions:

- The medulla or medullary region is located in the central portion of the ovary and contains loose connective tissue, a mass of relatively large contorted blood





vessels, lymphatic vessels, and nerves.

- The cortex or cortical region is found in the peripheral portion of the ovary surrounding the medulla. The cortex contains the ovarian follicles embedded in a richly cellular connective tissue. Scattered smooth muscle fibers are present in the stroma around the follicles. The boundary between the medulla and cortex is indistinct.

3. Перерыв – 5 минут.

4. Демонстрация и описание микропрепаратов и схем, сравнительная характеристика – 30 мин.

5. Ответы на вопросы студентов – 10 минут

### **Лекция №7. Женская половая система (матка, яйцеводы, влагалище, менструальный цикл, молочные железы)**

#### **План:**

1. Введение - 10 минут.

2. Объяснение основного материала – 40 минут. Лекция читается по объяснительно-иллюстративному методу, лекция презентация, дискуссия.

**Цель:** ознакомиться с характеристикой женской половой системы, классификацией.

#### **Вопросы по теме лекции:**

1 Источник развития органов женской половой системы. Классификация, общие принципы строения в зависимости от выполняемой функции

2. Матка, маточные трубы, шейка матки, влагалище. Общие принципы строения в зависимости от выполняемой функции.

3. Менструально-овариальный цикл.

4. Молочные железы. Общие принципы строения, гормональная регуляция.

**Образовательные технологии:** интерактивная доска, микроскопы, микротомы, микропрепараты, схемы, диаграммы

#### **Литература:**

Основная:

1. Ross M., Wojciech P. Histology: A Text and Atlas.: Lippincott Williams & Wilkins.- 2010.-P. 996

Дополнительная:

1. Textbook of Human Histology with color atlas/Inderbir Singh/- Fourth edition.- Delhi, 2002





The uterine tubes are paired tubes that extend bilaterally from the uterus toward the ovaries. Also commonly referred to as the Fallopian tubes, the uterine tubes transport the ovum from the ovary to the uterus and provide the necessary environment for fertilization and initial development of the zygote to the morula stage. One end of the tube is adjacent to the ovary and opens into the peritoneal cavity; the other end communicates with the uterine cavity.

Each uterine tube is approximately 10 cm to 12 cm long and can be divided into four segments by gross inspection:

- The infundibulum is the funnel-shaped segment of the tube adjacent to the ovary. At the distal end, it opens into the peritoneal cavity. The proximal end communicates with the ampulla. Fringed extensions, or fimbriae, extend from the mouth of the infundibulum toward the ovary.
- The ampulla is the longest segment of the tube, constituting about two thirds of the total length, and is the site of fertilization.
- The isthmus is the narrow, medial segment of the uterine tube adjacent to the uterus.
- The uterine or intramural part, measuring about 1 cm in length, lies within the uterine wall and opens into the cavity of the uterus.

**The wall of the uterine tube is composed of three layers.**

- The serosa or peritoneum is the outermost layer of the uterine tube and is composed of mesothelium and a thin layer of connective tissue.
- The muscularis, throughout most of its length, is organized into an inner, relatively thick circular layer and an outer, thinner longitudinal layer. The boundary between these layers is often indistinct.
- The mucosa, the inner lining of the uterine tube, exhibits relatively thin longitudinal folds that project into the lumen of the uterine tube throughout its length. The folds are most numerous and complex in the ampulla and become smaller in the isthmus.

3. Перерыв – 5 минут.

4. Демонстрация и описание микропрепаратов и схем, сравнительная характеристика – 30 мин.

5. Ответы на вопросы студентов – 10 минут

## **Лекция №8. Эмбриогенез человека. Имплантация.**

### **План:**

1. Введение - 10 минут.

2. Объяснение основного материала – 40 минут. Лекция читается по объяснительно-иллюстративному методу, лекция презентация, дискуссия.



**Цель:** ознакомиться с основами эмбриологии: этапами развития человека, типами половых клеток, стадиями оплодотворения, дробления, типами бластул и видами гастрюляции. Дифференцировкой зародышевых листков и развития осевых органов и хвостов тканей.

**Вопросы по теме лекции:**

1. Эмбриология- наука, изучающая развитие животных и человека. Тип яйцеклетки, этапы оплодотворения. Дробление полное неравномерное асинхронное. Бластоциста. Гастрюляция. Миграция. Деламинация. Закладка осевых органов. Дифференцировка мезодермы.

**Образовательные технологии:** интерактивная доска, микроскопы, микрономы, микропрепараты, схемы, диаграммы

**Литература:**

Основная:

1. Embryology/ Ali Mohammad/Islamia Book Agency/ First edition.- Peshawar, 1997.
2. Ross M., Wojciech P. Histology: A Text and Atlas.: Lippincott Williams & Wilkins.- 2010.-P. 996

Дополнительная:

1. Embryology/ Ali Mohammad/Islamia Book Agency/ First edition.- Peshawar, 1997.
2. Textbook of Human Histology with color atlas/Inderbir Singh/- Fourth edition.- Delhi, 2002

If fertilization and implantation occur, a gravid phase replaces the menstrual phase of the cycle. If fertilization and subsequent implantation occur, decline of the endometrium is delayed until after parturition. As the blastocyst becomes embedded in the uterine mucosa in the early part of the second week, cells in the chorion of the developing placenta begin to secrete hCG and other luteotropins. These hormones maintain the corpus luteum and stimulate it to continue the production of progesterone and estrogens. Thus, the decline of the endometrium is prevented, and the endometrium undergoes further development during the first few weeks of pregnancy. Implantation is the process by which the blastocyst settles into the endometrium. The fertilized human ovum undergoes a series of changes as it passes through the uterine tube into the uterine cavity in preparation for becoming embedded in the uterine mucosa. The zygote undergoes cleavage, followed by a series of mitotic divisions without cell growth, resulting in a rapid increase in the number of cells in the embryo. Initially, the embryo is under the control of maternal informational macromolecules that have accumulated in the cytoplasm of the ovum during oogenesis. Later development depends on activation



of the embryonic genome, which encodes various growth factors, cell junction components, and other macromolecules required for normal progression to the blastocyst stage.

As contact is made with the uterine wall by the trophoblastic cells over the embryoblast pole, the trophoblast rapidly proliferates and begins to invade the endometrium. The invading trophoblast differentiates into the syncytiotrophoblast and the cytotrophoblast. • The cytotrophoblast is a mitotically active inner cell layer producing cells that fuse with the syncytiotrophoblast, the outer erosive layer. • The syncytiotrophoblast is not mitotically active and consists of a multinucleate cytoplasmic mass; it actively invades the epithelium and underlying stroma of the endometrium.

3. Перерыв – 5 минут.
4. Демонстрация и описание микропрепаратов и схем, сравнительная характеристика – 30 мин.
5. Ответы на вопросы студентов – 10 минут

## **Лекция №9. Плацента человека**

### **План:**

1. Введение - 10 минут.
2. Объяснение основного материала – 40 минут. Лекция читается по объяснительно-иллюстративному методу, лекция презентация, дискуссия.

**Цель:** ознакомиться с основами строения плаценты. Типами плацент.

### **Вопросы по теме лекции:**

1. Типы плацент. Строение плаценты человека. Материнская и плодная часть. Система мать-плод

**Образовательные технологии:** интерактивная доска, микроскопы, микротомы, микропрепараты, схемы, диаграммы

### **Литература:**

Основная:

1. Embryology/ Ali Mohammad/Islamia Book Agency/ First edition.- Peshawar, 1997.
2. Ross M., Wojciech P. Histology: A Text and Atlas.: Lippincott Williams & Wilkins.- 2010.-P. 996

Дополнительная:



1. Embryology/ Ali Mohammad/Islamia Book Agency/ First edition.- Peshawar, 1997.
2. Textbook of Human Histology with color atlas/Inderbir Singh/- Fourth edition.- Delhi, 2002

The developing fetus is maintained by the placenta, which develops from fetal and maternal tissues. The placenta consists of a fetal portion, formed by the chorion, and a maternal portion, formed by the decidua basalis. The two parts are involved in physiologic exchange of substances between the maternal and fetal circulations. The uteroplacental circulatory system begins to develop around day 9, with development of vascular spaces called trophoblastic lacunae within the syncytiotrophoblast. Maternal sinusoids, which develop from capillaries of the maternal side, anastomose with the trophoblastic lacunae. The differential pressure between the arterial and venous channels that communicate with the lacunae establishes directional flow from the arteries into the veins, thereby establishing a primitive uteroplacental circulation. Numerous pinocytotic vesicles present in the syncytiotrophoblast indicate the transfer of nutrients from the maternal vessels to the embryo.

At its thinnest, the **placental barrier** consists of the:

- Syncytiotrophoblast
- Discontinuous inner cytotrophoblast layer
- Basal lamina of the trophoblast
- Connective (mesenchymal) tissue of the villus
- Basal lamina of the endothelium
- Endothelium of the fetal placental capillary in the tertiary villus

The placenta is a major endocrine organ producing steroid and protein hormones. The placenta also functions as an endocrine organ, producing steroid and peptide hormones as well as prostaglandins that play an important role in the onset of labor. Immunocytochemical studies indicate that the syncytiotrophoblast is the site of synthesis of these hormones. The steroid hormones progesterone and estrogen have essential roles in the maintenance of pregnancy. As pregnancy proceeds, the placenta takes over the major role in the secretion of these steroids from the corpus luteum. The placenta produces enough progesterone by the end of the eighth week to maintain pregnancy if the corpus luteum is surgically removed or fails to function.

3. Перерыв – 5 минут.
4. Демонстрация и описание микропрепаратов и схем, сравнительная характеристика – 30 мин.
5. Ответы на вопросы студентов – 10 минут

## 1.2. Разработка практических занятий



## 1 семестр

### Место проведения занятия:

Кафедра «Макро и микроанатомии», Морфологический корпус

**1. Микроскопическая техника (Микроскопы разной марки (МБР-1, МБИЗ, МБИ-15, электронный микроскоп). Микротомы (санный, замораживающий, криостат). Краски, фиксирующие и обезвоживающие жидкости. Предметные и покровные стекла. Парафины, парафиновые блоки, бальзам. Батарея для окраски срезов. Правила пользования микроскопом.**

**Цель занятия:** основной целью является изучить световой микроскоп, оснащение и работу гистологической лаборатории

### Образовательные технологии:

- Гистологическая техника. Оборудование гистологической лаборатории.

### Основная и дополнительная литература к теме:

Основная:

1. Ross M., Wojciech P. Histology: A Text and Atlas.: Lippincott Williams & Wilkins.- 2010.-P. 996

Дополнительная:

1. Textbook of Human Histology with color atlas/Inderbir Singh/- Fourth edition.- Delhi, 2002

### План:

1. Введение, знакомство со студентами – 5 минут.
2. Обзорная экскурсия по кафедре и знакомство с гистологической лабораторией. Демонстрация микроскопической и гистологической техники. Обзор гистологических методик исследования тканей и органов – 40 минут.
3. Перерыв – 5 минут.
4. Знакомство с устройством и работой микроскопа МБИ-15, разрешающие способности и отличия от других моделей. Особенности микроскопирования в темном поле, люминесцентные и сканирующие микроскопы. Знакомство с календарным планом на семестр – 40 минут.
5. Домашнее задание – 5 минут.

**2. Цитология. Клетки и неклеточные живые структуры. Органоиды и включения клетки.**



**Цель занятия:** основной целью является изучить органоиды и включения клетки.

**Образовательные технологии:**

- Микрофото органелл клетки

**Основная и дополнительная литература к теме:**

Основная:

1. Ross M., Wojciech P. Histology: A Text and Atlas.: Lippincott Williams & Wilkins.- 2010.-P. 996

Дополнительная:

1. Textbook of Human Histology with color atlas/Inderbir Singh/- Fourth edition.- Delhi, 2002

**Перечень вопросов и заданий для самостоятельной работы:**

Определить внутриклеточные и внеклеточные элементы на микрофотографиях клетки. Определить ядро, ядрышко, хроматин, эндоплазматический ретикулум, комплекс Гольджи, рибосомы, митохондрии и др. Под микроскопом уметь определять включения в клетках (гликогена, жировые, пигментные).

**План:**

1. Введение, проверка конспектов и лекционного материала – 10 минут.
2. Теоретическая часть занятия – опрос у доски со схематической зарисовкой структур и разбором материала – 45 минут.
3. Перерыв – 5 минут.
4. Микроскопирование структур, с зарисовкой в альбомы - 30 минут.
5. Оценка знаний – 5 минут.

**3. Ядро клетки. Хромосомы. деление клетки (митоз, амитоз, мейоз ). Половые клетки.**

**Цель занятия:** основной целью является изучить ядро клетки.

**Образовательные технологии:**

- Микрофото органелл клетки

**Основная и дополнительная литература к теме:**

Основная:

1. Ross M., Wojciech P. Histology: A Text and Atlas.: Lippincott Williams & Wilkins.- 2010.-P. 996



Дополнительная:

1. Textbook of Human Histology with color atlas/Inderbir Singh/- Fourth edition.- Delhi, 2002

### **Перечень вопросов и заданий для самостоятельной работы:**

Уметь различать стадии клеточного деления (в растительной и животной клетке). Зарисовать основные структуры в альбом.

### **План:**

1. Введение, проверка конспектов и лекционного материала – 10 минут.
2. Теоретическая часть занятия – опрос у доски со схематической зарисовкой структур и разбором материала – 45 минут.
3. Перерыв – 5 минут.
4. Микроскопирование структур, с зарисовкой в альбомы - 30 минут.
5. Оценка знаний – 5 минут.

**4. Общая эмбриология. Оплодотворение. Дробление и образование бластулы. Типы гаструляций. Дифференцировка мезодермы и образование осевых органов, отделение зародыша от внезародышевых органов.**

**Цель занятия:** основной целью является изучить аспекты общей эмбриологии.

### **Образовательные технологии:**

- Световой микроскоп
- Гистологические препараты.

### **Основная и дополнительная литература к теме:**

Основная:

1. Embryology/ Ali Mohammad/Islamia Book Agency/ First edition.- Peshawar, 1997.
2. Ross M., Wojciech P. Histology: A Text and Atlas.: Lippincott Williams & Wilkins.- 2010.-P. 996

Дополнительная:

1. Embryology/ Ali Mohammad/Islamia Book Agency/ First edition.- Peshawar, 1997.
2. Textbook of Human Histology with color atlas/Inderbir Singh/- Fourth edition.- Delhi, 2002

### **Перечень вопросов и заданий для самостоятельной работы:**





Определить типы яйцеклеток, виды бластул и гастрюляций. Дифференцировка мезодермы. Зародышевые и незародышевые части. Зарисовать основные структуры в альбом.

**План:**

1. Введение, проверка конспектов и лекционного материала – 10 минут.
2. Теоретическая часть занятия – опрос у доски со схематической зарисовкой структур и разбором материала – 45 минут.
3. Перерыв – 5 минут.
4. Микроскопирование структур, с зарисовкой в альбомы - 30 минут.
5. Оценка знаний – 5 минут.

**5. Модуль 1 « Цитология и эмбриология»**

**Цель занятия:** основной целью является провести срез знаний студентов

**План:**

1. Проверка альбомов и лекционного материала – 10 минут.
2. Письменные ответы на вопросы (варианты) – 60 минут.
3. Устное описание микропрепаратов – 25 минут.

**Модуль 1 « Цитология и эмбриология»**

**Раздел цитология**

1. Химическая организация клетки: элементарный химический состав. Неорганические соединения.
2. Химическая организация клетки: белки, жиры, углеводы (разновидности, строение, значение).
3. Химический состав и значение биологических мембран (уметь сделать рисунок биологической мембраны).
4. Свойства биологических мембран.
5. Понятие о клеточной поверхности, ее структурные компоненты.
6. Способы проникновения веществ в клетку и из клетки.
7. Транспорт веществ через биологическую мембрану: виды, значение.
8. Понятие о рецепторах. Рецепторная функция клеточной оболочки.
9. Клеточная адгезия: понятие, значение в условиях организма. Адгезивный межклеточный контакт.
10. Цитоплазма клетки: понятие, структурные компоненты. Гиалоплазма.
11. Органоиды: понятие, классификация (по строению, распространенности функции).
12. Эндоплазматическая сеть: разновидности, строение, значение.
13. Комплекс Гольджи: общая структурно-функциональная характеристика, процесс выведения веществ из клетки.



14. Лизосомы: общий план строения, механизм образования.
15. Роль лизосом в процессе внутриклеточного гидролиза. Явление аутофагии.
16. Пероксисомы: разновидности, строение, функции.
17. Митохондрии: строение, значение. Строение митохондрий при различных функциональных состояниях. Роль митохондрий в процессе энергетического обмена клетки.
18. Рибосомы: строение, разновидности. Структурные основы белкового синтеза.
19. Структурная, химическая и функциональная характеристика органоидов, составляющих цитоскелет клетки: микротрубочки, микрофиламенты, промежуточные филаменты.
20. Строение и значение центриолей, ресничек, жгутиков.
21. Включения: понятие, разновидности, значение.
22. Ядро: структурные компоненты, их функциональное значение.
23. Строение и функции ядерной оболочки. Ядерные поры.
24. Ядрышко: строение, значение.
25. Хромосомы: строение, разновидности, значение. Определение понятий: кариотип, генотип, геном.
26. Хроматин: понятие, разновидности, значение.
27. Клеточный цикл: понятие, основные периоды, их биологическая сущность, регуляция.
28. Межклеточные контакты: разновидности, строение, значение.
29. Эндорепродукция: определение. Механизм формирования полиплоидных ядер.
30. Внутриклеточная регенерация: понятие, уровни. Роль в процессе адаптации.
31. Митоз: основные фазы, их характеристика.
32. Апоптоз: понятие, признаки, отличия от некроза, значение.
33. Межклеточные взаимодействия: понятие, разновидности, значение.
34. Обратимые и необратимые изменения в клетке при действии внешних факторов.
35. Понятие о клеточной детерминации.
36. Понятие об индукции.
37. Понятие об интеграции.
38. Понятие о пространственном перераспределении (миграции).
39. Понятие о клеточной дифференцировке.
40. Понятие о клеточной пролиферации.

### **Раздел «Эмбриология»**

15. Мужская половая клетка.
16. Женская половая клетка.



17. Оболочки яйцеклеток: строение, значение, происхождение.
18. Половые гонады: семенники и яичники.
19. Сперматогенез.
20. Овогенез.
21. Сравнительная характеристика спермато- и овогенеза.
22. Оплодотворение, стадии оплодотворения.
23. Дробление, типы дробления, законы дробления.
24. Гастрюляция, способы гастрюляции.
25. Дифференцировка мезодермы.
26. Механизмы нейруляции.
27. Гистогенез и органогенез.
28. Развитие эмбриона человека с момента имплантации до органогенеза.
15. Плацента: строение, происхождение.

#### **6. Эпителиальная ткань. Железы.**

**Цель занятия:** основной целью является изучить элементы эпителиальной ткани

#### **Образовательные технологии:**

- Световой микроскоп
- Гистологические препараты.

#### **Основная и дополнительная литература к теме:**

Основная:

1. Ross M., Wojciech P. Histology: A Text and Atlas.: Lippincott Williams & Wilkins.- 2010.-P. 996

Дополнительная:

1. Textbook of Human Histology with color atlas/Inderbir Singh/- Fourth edition.- Delhi, 2002

2. Leslie P. Gartner, James L. Hiatt. Color atlas and text of histology.- 6Ed. – 2013.-P.444

#### **Перечень вопросов и заданий для самостоятельной работы:**

Под световым микроскопом уметь различать покровный и железистый эпителий, базальную мембрану. Многослойный и однослойный эпителий. Зарисовать основные структуры в альбом.

#### **План:**

1. Введение, проверка конспектов и лекционного материала – 10 минут.
2. Теоретическая часть занятия – опрос у доски со схематической зарисовкой структур и разбором материала – 45 минут.



3. Перерыв – 5 минут.
4. Микроскопирование структур, с зарисовкой в альбомы - 30 минут.
5. Оценка знаний – 5 минут.

## 7. Кровь и лимфа

**Цель занятия:** основной целью является изучить форменные элементы крови и лимфы

### Образовательные технологии:

- Световой микроскоп
- Гистологические препараты.

### Основная и дополнительная литература к теме:

Основная:

1. Ross M., Wojciech P. Histology: A Text and Atlas.: Lippincott Williams & Wilkins.- 2010.-P. 996

Дополнительная:

1. Textbook of Human Histology with color atlas/Inderbir Singh/- Fourth edition.- Delhi, 2002

### Перечень вопросов и заданий для самостоятельной работы:

Найти и описать строение клеточных элементов крови.

### План:

1. Введение, проверка конспектов и лекционного материала – 10 минут.
2. Теоретическая часть занятия – опрос у доски со схематической зарисовкой структур и разбором материала – 45 минут.
3. Перерыв – 5 минут.
4. Микроскопирование структур, с зарисовкой в альбомы - 30 минут.
5. Оценка знаний – 5 минут.

## 8. Кроветворение

**Цель занятия:** основной целью является изучить строение костного мозга и кроветворение

### Образовательные технологии:

- Световой микроскоп
- Гистологические препараты.

### Основная и дополнительная литература к теме:



Основная:

1. Ross M., Wojciech P. Histology: A Text and Atlas.: Lippincott Williams & Wilkins.- 2010.-P. 996

Дополнительная:

1. Textbook of Human Histology with color atlas/Inderbir Singh/- Fourth edition.- Delhi, 2002

2. Leslie P. Gartner, James L. Hiatt. Color atlas and text of histology.- 6Ed. – 2013.-P.444

### Перечень вопросов и заданий для самостоятельной работы:

Схема гемопоэза.

### План:

1. Введение, проверка конспектов и лекционного материала – 10 минут.
2. Теоретическая часть занятия – опрос у доски со схематической зарисовкой структур и разбором материала – 45 минут.
3. Перерыв – 5 минут.
4. Микроскопирование структур, с зарисовкой в альбомы - 30 минут.
5. Оценка знаний – 5 минут.

### 9. Собственно- соединительная ткань

**Цель занятия:** основной целью является изучить виды собственной соединительной ткани

### Образовательные технологии:

- Световой микроскоп
- Гистологические препараты.

### Основная и дополнительная литература к теме:

Основная:

1. Ross M., Wojciech P. Histology: A Text and Atlas.: Lippincott Williams & Wilkins.- 2010.-P. 996

Дополнительная:

1. Textbook of Human Histology with color atlas/Inderbir Singh/- Fourth edition.- Delhi, 2002

### Перечень вопросов и заданий для самостоятельной работы:

Дифференцировать виды соединительной ткани по строению (рыхлая и плотная соединительные ткани). Зарисовать основные структуры в альбом.



### **План:**

1. Введение, проверка конспектов и лекционного материала – 10 минут.
2. Теоретическая часть занятия – опрос у доски со схематической зарисовкой структур и разбором материала – 45 минут.
3. Перерыв – 5 минут.
4. Микроскопирование структур, с зарисовкой в альбомы - 30 минут.
5. Оценка знаний – 5 минут.

### **10.Хрящевая ткань**

**Цель занятия:** основной целью является изучить виды хрящевой ткани

#### **Образовательные технологии:**

- Световой микроскоп
- Гистологические препараты.

#### **Основная и дополнительная литература к теме:**

Основная:

1.Ross M., Wojciech P. Histology: A Text and Atlas.: Lippincott Williams & Wilkins.- 2010.-P. 996

Дополнительная:

1.Textbook of Human Histology with color atlas/Inderbir Singh/- Fourth edition.- Delhi, 2002

#### **Перечень вопросов и заданий для самостоятельной работы:**

Дифференцировать виды соединительной ткани со специальными свойствами – хрящевую ткань. Зарисовать основные структуры в альбом

### **План:**

1. Введение, проверка конспектов и лекционного материала – 10 минут.
2. Теоретическая часть занятия – опрос у доски со схематической зарисовкой структур и разбором материала – 45 минут.
3. Перерыв – 5 минут.
4. Микроскопирование структур, с зарисовкой в альбомы - 30 минут.
5. Оценка знаний – 5 минут.

### **11.Костная ткань**

**Цель занятия:** основной целью является изучить виды костной ткани

#### **Образовательные технологии:**

- Макет остеона



- Световой микроскоп
- Гистологические препараты.

### **Основная и дополнительная литература к теме:**

Основная:

1. Ross M., Wojciech P. Histology: A Text and Atlas.: Lippincott Williams & Wilkins.- 2010.-P. 996

Дополнительная:

1. Textbook of Human Histology with color atlas/Inderbir Singh/- Fourth edition.- Delhi, 2002

2. Leslie P. Gartner, James L. Hiatt. Color atlas and text of histology.- 6Ed. – 2013.-P.444

### **Перечень вопросов и заданий для самостоятельной работы:**

Дифференцировать виды соединительной ткани со специальными свойствами – костную ткань. Зарисовать основные структуры в альбом

### **План:**

1. Введение, проверка конспектов и лекционного материала – 10 минут.
2. Теоретическая часть занятия – опрос у доски со схематической зарисовкой структур и разбором материала – 45 минут.
3. Перерыв – 5 минут.
4. Микроскопирование структур, с зарисовкой в альбомы - 30 минут.
5. Оценка знаний – 5 минут.

### **12. Мышечная ткань. Гладкая мышечная ткань. Поперечно-полосатая мышечная ткань скелетная и сердечная**

**Цель занятия:** основной целью является изучить виды мышечной ткани

### **Образовательные технологии:**

- Макет мышечного волокна
- Световой микроскоп
- Гистологические препараты.

### **Основная и дополнительная литература к теме:**

Основная:

1. Ross M., Wojciech P. Histology: A Text and Atlas.: Lippincott Williams & Wilkins.- 2010.-P. 996

Дополнительная:

1. Textbook of Human Histology with color atlas/Inderbir Singh/- Fourth edition.-





Delhi, 2002

2. Leslie P. Gartner, James L. Hiatt. Color atlas and text of histology.- 6Ed. – 2013.-P.444

### **Перечень вопросов и заданий для самостоятельной работы:**

Уметь определить виды мышечной ткани. Гладкая и поперечно-полосатая (скелетная и сердечная). Зарисовать основные структуры в альбом

#### **План:**

1. Введение, проверка конспектов и лекционного материала – 10 минут.
2. Теоретическая часть занятия – опрос у доски со схематической зарисовкой структур и разбором материала – 45 минут.
3. Перерыв – 5 минут.
4. Микроскопирование структур, с зарисовкой в альбомы - 30 минут.
5. Оценка знаний – 5 минут.

**13.Нервная ткань. Развитие спинного мозга. Спинной мозг (мультиполярные нейроны). Мякотные нервные волокна. Безмякотные нервные волокна. Пластинчатое тельце**

**Цель занятия:** основной целью является изучить элементы нервной ткани

#### **Образовательные технологии:**

- Макет нейрона
- Световой микроскоп
- Гистологические препараты.

#### **Основная и дополнительная литература к теме:**

Основная:

1.Ross M., Wojciech P. Histology: A Text and Atlas.: Lippincott Williams & Wilkins.- 2010.-P. 996

Дополнительная:

1.Textbook of Human Histology with color atlas/Inderbir Singh/- Fourth edition.- Delhi, 2002

2. Leslie P. Gartner, James L. Hiatt. Color atlas and text of histology.- 6Ed. – 2013.-P.444

### **Перечень вопросов и заданий для самостоятельной работы:**

Виды нервных волокон. Зарисовать основные структуры в альбом.

#### **План:**

1. Введение, проверка конспектов и лекционного материала – 10 минут.



2. Теоретическая часть занятия – опрос у доски со схематической зарисовкой структур и разбором материала – 45 минут.
3. Перерыв – 5 минут.
4. Микроскопирование структур, с зарисовкой в альбомы - 30 минут.
5. Оценка знаний – 5 минут.

#### 14. Модуль 2 «Ткани»

**Цель занятия:** основной целью является провести срез знаний студентов

##### План:

1. Проверка альбомов и лекционного материала – 10 минут.
2. Письменные ответы на вопросы (варианты) – 60 минут.
3. Устное описание микропрепаратов – 25 минут.

##### Контрольные вопросы:

1. Классификация эпителиальных тканей. Полярность, функции эпителиальных клеток.
2. Базальная мембрана: понятие, строение, функциональное значение.
3. Морфофункциональная и морфогенетическая классификация эпителиальных тканей.
4. Однослойный эпителий: понятие, разновидности, строение, расположение, значение.
5. Многослойный эпителий: понятие, разновидности, строение, расположение, значение.
6. Регенерация эпителия.
7. Понятие об экзокринных железах и их отличие от эндокринных желез.
8. Общий план строения экзокринных желез.
9. Классификация экзокринных желез по строению концевых отделов и выводных протоков.
10. Классификация экзокринных желез по характеру выделяемого секрета.
11. Классификация экзокринных желез по механизму выделения секрета.
12. План строения крови как ткани.
13. Характеристика межклеточного вещества крови – плазмы: химический состав, значение.
14. Эритроциты: содержание, размеры, продолжительность жизни, строение, функциональное значение.
15. Лейкоциты: содержание, классификация, общая морфофункциональная характеристика.
16. Гранулоциты: понятие, разновидности, содержание, размеры, продолжительность жизни, строение, функциональное значение.



17. Агранулоциты: понятие, разновидности, содержание, размеры, продолжительность жизни, строение, функциональное значение.
18. Тромбоциты: содержание, размеры, строение, функциональное значение.
19. Понятие о гемограмме и лейкоцитарной формуле.
20. Морфофункциональная характеристика стволовой клетки крови.
21. Особенности эмбрионального кроветворения.
22. Классификация собственно-соединительной ткани. Рыхлая неоформленная соединительная ткань. Плотная неоформленная и оформленная соединительная ткань.
23. План строения плотной соединительной ткани.
24. Классификация плотной соединительной ткани.
25. Отличительные признаки плотной соединительной ткани от рыхлой неоформленной соединительной ткани.
26. Сухожилие: понятие, строение, регенерация.
27. Классификация соединительных тканей со специальными свойствами.
28. Ретикулярная ткань: понятие, план строения, расположение, значение.
29. Жировая ткань: понятие, разновидности, расположение, строение, функции.
30. Слизистая ткань: понятие, расположение, строение, значение.
31. Пигментная ткань: понятие, расположение, строение, функции.
32. План строения хрящевой ткани как ткани внутренней среды.
33. Классификация хрящевой ткани.
34. Гиалиновая хрящевая ткань: строение, расположение, значение.
35. Эластическая хрящевая ткань: строение, расположение, значение.
36. Волокнистая хрящевая ткань: строение, расположение, значение.
37. Хрящ как орган: строение, особенности питания, регенерация.
38. План строения костной ткани.
39. Костные клетки: разновидности, строение, функциональное значение.
40. Межклеточное вещество костной ткани: понятие, строение, химический состав, значение, новообразование.
41. Виды костной ткани.
42. Кость как орган: понятие, строение, регенерация.
43. Способы гистогенеза костной ткани и их основные этапы.
44. Основные этапы гистогенеза поперечно-полосатой мышечной ткани.
45. Строение мышечного волокна как структурно-функциональной единицы скелетной мышечной ткани.
46. Строение миофибриллярного аппарата скелетной мышечной ткани.
47. Гистофизиология мышечного сокращения.
48. Строение мышцы как органа.
49. Типы мышечных волокон скелетной мышечной ткани.



50. Физиологическая и репаративная регенерация скелетной мышечной ткани в свете теории дифферонного строения тканей.
51. Гладкая мышечная ткань: источник развития, строение миоцитов, регенерация, иннервация.
52. Сердечная поперечно-полосатая мышечная ткань: источник развития, особенности строения и регенерации.
53. План строения нервной ткани.
54. Морфологическая классификация нервных клеток.
55. Функциональная классификация нервных клеток. Понятие о рефлекторной дуге.
56. Строение нервной клетки.
57. Регенерация нервной ткани в свете дифферонного строения.
58. Нейроглия: понятие, разновидности, строение, значение.
59. Развитие нервной ткани.
60. Безмиелиновые нервные волокна: развитие, строение, механизм проведения нервного импульса, распространенность.
61. Миелиновые нервные волокна: развитие, строение, механизм проведения нервного импульса, распространенность.
62. Регенерация нервных волокон.
63. Строение периферического нерва.
64. Чувствительные нервные окончания: понятие, строение, разновидности.
65. Двигательные нервные окончания: понятие, разновидности, строение.
66. Синапсы: понятие, разновидности, строение, гистофизиология.

## 15. Нервная система

**Цель занятия:** основной целью является изучить гистологию органов нервной системы

### Образовательные технологии:

- Световой микроскоп
- Гистологические препараты.

### Основная и дополнительная литература к теме:

Основная:

1. Ross M., Wojciech P. Histology: A Text and Atlas.: Lippincott Williams & Wilkins.- 2010.-P. 996

Дополнительная:

1. Textbook of Human Histology with color atlas/Inderbir Singh/- Fourth edition.- Delhi, 2002

2. Leslie P. Gartner, James L. Hiatt. Color atlas and text of histology.- 6Ed. –



2013.-Р.444

### **Перечень вопросов и заданий для самостоятельной работы:**

Под световым микроскопом определить белое и серое вещество головного и спинного мозга. Мозжечок. Описать структуру спинномозгового ганглия.

#### **План:**

1. Введение, проверка конспектов и лекционного материала – 10 минут.
2. Теоретическая часть занятия – опрос у доски со схематической зарисовкой структур и разбором материала – 45 минут.
3. Перерыв – 5 минут.
4. Микроскопирование структур, с зарисовкой в альбомы - 30 минут.
5. Оценка знаний – 5 минут.

### **16.Органы чувств (первично-чувствующие) Орган зрения и орган обоняния**

**Цель занятия:** основной целью является изучить гистологию органов зрения и обоняния

#### **Образовательные технологии:**

- Макет глазное яблоко
- Световой микроскоп
- Гистологические препараты.

#### **Основная и дополнительная литература к теме:**

Основная:

1.Ross M., Wojciech P. Histology: A Text and Atlas.: Lippincott Williams & Wilkins.- 2010.-Р. 996

Дополнительная:

- 1.Textbook of Human Histology with color atlas/Inderbir Singh/- Fourth edition.- Delhi, 2002
2. Leslie P. Gartner, James L. Hiatt. Color atlas and text of histology.- 6Ed. – 2013.-Р.444

### **Перечень вопросов и заданий для самостоятельной работы:**

Строение сетчатки, роговица. Зарисовать основные структуры в альбом.

#### **План:**

1. Введение, проверка конспектов и лекционного материала – 10 минут.
2. Теоретическая часть занятия – опрос у доски со схематической зарисовкой структур и разбором материала – 45 минут.
3. Перерыв – 5 минут.



4. Микроскопирование структур, с зарисовкой в альбомы - 30 минут.
5. Оценка знаний – 5 минут.

## **17. Органы чувств (вторично-чувствующие) Орган слуха и орган вкуса**

**Цель занятия:** основной целью является изучить гистологию органов слуха и обоняния

### **Образовательные технологии:**

- Макет уха
- Световой микроскоп
- Гистологические препараты.

### **Основная и дополнительная литература к теме:**

Основная:

1. Ross M., Wojciech P. Histology: A Text and Atlas.: Lippincott Williams & Wilkins.- 2010.-P. 996

Дополнительная:

1. Textbook of Human Histology with color atlas/Inderbir Singh/- Fourth edition.- Delhi, 2002

2. Leslie P. Gartner, James L. Hiatt. Color atlas and text of histology.- 6Ed. – 2013.-P.444

### **Перечень вопросов и заданий для самостоятельной работы:**

Строение Кортиева органа. Зарисовать основные структуры в альбом.

### **План:**

1. Введение, проверка конспектов и лекционного материала – 10 минут.
2. Теоретическая часть занятия – опрос у доски со схематической зарисовкой структур и разбором материала – 45 минут.
3. Перерыв – 5 минут.
4. Микроскопирование структур, с зарисовкой в альбомы - 30 минут.
5. Оценка знаний – 5 минут.

## **18. Зачетное занятие**

1. Защита студентами докладов по заранее распределенным темам, конференция – 90 мин
2. Перерыв – 5 минут.

**2 семестр**



## **Место проведения занятия:**

Кафедра «Макро и микроанатомии», Морфологический корпус

### **1. Сердечно-сосудистая система**

**Цель занятия:** основной целью является изучить гистологию органов сердечно-сосудистой системы

### **Образовательные технологии:**

- Световой микроскоп
- Гистологические препараты.

### **Основная и дополнительная литература к теме:**

Основная:

1. Ross M., Wojciech P. Histology: A Text and Atlas.: Lippincott Williams & Wilkins.- 2010.-P. 996

Дополнительная:

1. Textbook of Human Histology with color atlas/Inderbir Singh/- Fourth edition.- Delhi, 2002

2. Leslie P. Gartner, James L. Hiatt. Color atlas and text of histology.- 6Ed. – 2013.-P.444

### **Перечень вопросов и заданий для самостоятельной работы:**

Определить структуры артерий, вен, венул и артериол под микроскопом. Миокард. Волокна Пуркинье. Зарисовать основные структуры в альбом.

### **План:**

1. Введение, проверка конспектов и лекционного материала – 10 минут.
2. Теоретическая часть занятия – опрос у доски со схематической зарисовкой структур и разбором материала – 45 минут.
3. Перерыв – 5 минут.
4. Микроскопирование структур, с зарисовкой в альбомы - 30 минут.
5. Оценка знаний – 5 минут.

### **2. Органы кроветворения и иммунной защиты**

**Цель занятия:** основной целью является изучить гистологию органов кроветворения и иммунной защиты

### **Образовательные технологии:**

- Световой микроскоп





- Гистологические препараты.

### **Основная и дополнительная литература к теме:**

Основная:

1. Ross M., Wojciech P. Histology: A Text and Atlas.: Lippincott Williams & Wilkins.- 2010.-P. 996

Дополнительная:

1. Textbook of Human Histology with color atlas/Inderbir Singh/- Fourth edition.- Delhi, 2002

2. Leslie P. Gartner, James L. Hiatt. Color atlas and text of histology.- 6Ed. – 2013.-P.444

### **Перечень вопросов и заданий для самостоятельной работы:**

Определить структуры тимуса, лимфатического узла и селезенки. Зарисовать основные структуры в альбом.

### **План:**

1. Введение, проверка конспектов и лекционного материала – 10 минут.
2. Теоретическая часть занятия – опрос у доски со схематической зарисовкой структур и разбором материала – 45 минут.
3. Перерыв – 5 минут.
4. Микроскопирование структур, с зарисовкой в альбомы - 30 минут.
5. Оценка знаний – 5 минут.

### **3. Эндокринная система**

**Цель занятия:** основной целью является изучить гистологию органов эндокринной системы

### **Образовательные технологии:**

- Световой микроскоп
- Гистологические препараты.

### **Основная и дополнительная литература к теме:**

Основная:

1. Ross M., Wojciech P. Histology: A Text and Atlas.: Lippincott Williams & Wilkins.- 2010.-P. 996

Дополнительная:

1. Textbook of Human Histology with color atlas/Inderbir Singh/- Fourth edition.- Delhi, 2002



2. Leslie P. Gartner, James L. Hiatt. Color atlas and text of histology.- 6Ed. – 2013.-P.444

### **Перечень вопросов и заданий для самостоятельной работы:**

Под световым микроскопом определить строение гипофиза. Аденогипофиз. Нейрогипофиз. Щитовидная и паращитовидная железа. Надпочечник. Зарисовать основные структуры в альбом.

### **План:**

1. Введение, проверка конспектов и лекционного материала – 10 минут.
2. Теоретическая часть занятия – опрос у доски со схематической зарисовкой структур и разбором материала – 45 минут.
3. Перерыв – 5 минут.
4. Микроскопирование структур, с зарисовкой в альбомы - 30 минут.
5. Оценка знаний – 5 минут.

### **4.Модуль 1 « Нейро-эндокринная система»**

**Цель занятия:** основной целью является провести срез знаний студентов

### **План:**

1. Проверка альбомов и лекционного материала – 10 минут.
2. Письменные ответы на вопросы (варианты) – 60 минут.
3. Устное описание микропрепаратов – 25 минут.

### **Контрольные вопросы:**

#### **Модуль 1**

1. Характеристика серого вещества спинного мозга.
2. Типы нервных клеток спинного мозга.
3. Ядра заднего рога спинного мозга: строение, значение.
4. Ядра промежуточной зоны: строение, значение.
5. Ядра передних рогов спинного мозга: строение, значение.
6. Характеристика белого вещества спинного мозга.
7. Понятие о проводящих путях спинного мозга.
8. Спинномозговой нервный узел: источник развития, строение, значение.
9. Нейрональный состав коры больших полушарий.
10. Цитоархитектоника коры больших полушарий.
11. Функциональное значение коры больших полушарий.
12. Ход нервного импульса в коре больших полушарий.
13. Цитоархитектоника коры мозжечка.
14. Характеристика глиального состава коры больших полушарий и мозжечка.
15. Понятие о гематоэнцефалическом барьере и его значение.
16. Анатомическое строение глаза.



17. Развитие органа зрения.
18. Склера: источник развития, строение, регенерация, питание, значение.
19. Роговица: источник развития, строение, регенерация, питание, значение.
20. Сосудистая оболочка глазного яблока: источник развития, строение, значение.
21. Нейрональный состав сетчатки.
22. Характеристика слоёв сетчатки.
23. Характеристика фоторецепторных клеток.
24. Микроскопическое строение пигментного эпителия.
25. Характеристика аккомодационного аппарата глаза.
26. Характеристика диоптрического аппарата глаза.
27. Механизм световосприятия.
28. Понятие о слепом пятне и жёлтом пятне.
29. Общий план строения уха.
30. Характеристика среднего уха.
31. Строение костного лабиринта.
32. Строение перепончатого канала улитки.
33. Строение кортиева органа.
34. Гистофизиология звуковосприятия.
35. Строение и функциональное значение слухового гребешка.
36. Строение и функциональное значение слухового пятна.
37. Развитие сосудистой системы.
38. Анатомическая классификация сосудов.
39. Функциональная классификация сосудов.
40. План строения кровеносных сосудов.
41. Артериальные сосуды: типы, строение, значение.
42. Венозные сосуды: типы, строение, значение.
43. Изменение структуры артериальных и венозных сосудов по мере увеличения и уменьшения их калибра.
44. Капилляры: понятие, строение, значение, органная специфичность.
45. Понятие о микроциркуляторном русле.
46. Источники развития сердца.
47. Эндокард: понятие, строение, значение.
48. Типичная сердечная поперечно-полосатая мышечная ткань: понятие, значение, строение, регенерация.
49. Отличительные признаки сердечной мышечной ткани от скелетной мышечной ткани.
50. Эпикард: понятие, строение, значение.
51. Атипичная ткань: понятие, разновидности атипичных кардиомиоцитов, их строение, значение, регенерация.
52. Классификация органов кроветворения и иммуногенеза.



53. Характеристика ретикулярной ткани.
54. Костный мозг: строение, источник развития, кровоснабжение, значение.
55. Характеристика морфологически неидентифицируемых стадий гемопоэза.
56. Эритроцитопоэз: понятие, стадии, закономерности, регуляция.
57. Гранулоцитопоэз: понятие, стадии, закономерности, регуляция.
58. Тромбоцитопоэз: понятие, стадии, закономерности, регуляция.
59. Моноцитопоэз: понятие, стадии, закономерности, регуляция.
60. Тимус: источник развития, строение, функции. Понятие об акцидентальной трансформации и возрастной инволюции вилочковой железы. Гемато-тимусный барьер: понятие, строение, значение.
61. Общая характеристика лимфатического узла: источник развития, анатомическое строение, расположение, значение.
62. Понятие о лимфоидной ткани.
63. Характеристика лимфоидной ткани лимфатического узла.
64. Синусы лимфатического узла: понятие, разновидности, строение, значение.
65. Общая характеристика селезёнки: источник развития, анатомическое строение, понятие о белой и красной пульпе, значение.
66. Характеристика лимфоидной ткани селезёнки.
67. Строение лимфоидных фолликулов в стенке пищеварительного тракта.
68. Характеристика эндокринных желез: понятие, классификация, отличия от экзокринных.
69. Гормоны: понятие, разновидности по химической природе, механизм действия, значение.
70. Гипоталамус: строение, характеристика крупноклеточных и мелкоклеточных ядер, значение гормонов.
71. Аденогипофиз: развитие, строение, морфофункциональная характеристика аденоцитов.
72. Нейрогипофиз: строение, значение.
73. Эпифиз: источник развития, строение, значение.
74. Щитовидная железа: источники развития, строение, регенерация, значение.
75. Паращитовидные железы: источники развития, строение, регенерация, значение.
76. Надпочечник: источники развития, строение коркового и мозгового вещества, значение, регенерация.
77. Диффузная эндокринная система: понятие, характеристика эндокринных клеток диффузной эндокринной системы, их разновидности, значение.



## 5. Пищеварительная система. Язык, слюнные железы

**Цель занятия:** основной целью является изучить гистологию языка и слюнных желез

### Образовательные технологии:

- Световой микроскоп
- Гистологические препараты.

### Основная и дополнительная литература к теме:

Основная:

1. Ross M., Wojciech P. Histology: A Text and Atlas.: Lippincott Williams & Wilkins.- 2010.-P. 996

Дополнительная:

1. Textbook of Human Histology with color atlas/Inderbir Singh/- Fourth edition.- Delhi, 2002

2. Leslie P. Gartner, James L. Hiatt. Color atlas and text of histology.- 6Ed. – 2013.-P.444

### Перечень вопросов и заданий для самостоятельной работы:

Изучить микропрепараты языка, слюнных желез (околоушная, подчелюстная, подъязычная). Зарисовать основные структуры в альбом.

### План:

1. Введение, проверка конспектов и лекционного материала – 10 минут.
2. Теоретическая часть занятия – опрос у доски со схематической зарисовкой структур и разбором материала – 45 минут.
3. Перерыв – 5 минут.
4. Микроскопирование структур, с зарисовкой в альбомы - 30 минут.
5. Оценка знаний – 5 минут.

## 6. Пищеварительная система. Развитие и строение зуба

**Цель занятия:** основной целью является изучить развитие и строение зуба

### Образовательные технологии:

- Макет зуба
- Световой микроскоп
- Гистологические препараты.

### Основная и дополнительная литература к теме:



Основная:

1. Ross M., Wojciech P. Histology: A Text and Atlas.: Lippincott Williams & Wilkins.- 2010.-P. 996

Дополнительная:

1. Textbook of Human Histology with color atlas/Inderbir Singh/- Fourth edition.- Delhi, 2002

2. Leslie P. Gartner, James L. Hiatt. Color atlas and text of histology.- 6Ed. – 2013.-P.444

### **Перечень вопросов и заданий для самостоятельной работы:**

Стадии развития зубов. Шлиф зуба. Зарисовать основные структуры в альбом.

### **План:**

1. Введение, проверка конспектов и лекционного материала – 10 минут.
2. Теоретическая часть занятия – опрос у доски со схематической зарисовкой структур и разбором материала – 45 минут.
3. Перерыв – 5 минут.
4. Микроскопирование структур, с зарисовкой в альбомы - 30 минут.
5. Оценка знаний – 5 минут.

## **7. Пищеварительная система. Строение пищеварительной трубки**

**Цель занятия:** основной целью является изучить строение пищеварительной трубки

### **Образовательные технологии:**

- Световой микроскоп
- Гистологические препараты.

### **Основная и дополнительная литература к теме:**

Основная:

1. Ross M., Wojciech P. Histology: A Text and Atlas.: Lippincott Williams & Wilkins.- 2010.-P. 996

Дополнительная:

1. Textbook of Human Histology with color atlas/Inderbir Singh/- Fourth edition.- Delhi, 2002

2. Leslie P. Gartner, James L. Hiatt. Color atlas and text of histology.- 6Ed. – 2013.-P.444

### **Перечень вопросов и заданий для самостоятельной работы:**



Поперечных разрез пищевода, переход пищевода в желудок, дифференцировать различия строения. Желудок фундальный и пилорический отделы. Тонкий, толстый кишечник. Зарисовать основные структуры в альбом.

**План:**

1. Введение, проверка конспектов и лекционного материала – 10 минут.
2. Теоретическая часть занятия – опрос у доски со схематической зарисовкой структур и разбором материала – 45 минут.
3. Перерыв – 5 минут.
4. Микроскопирование структур, с зарисовкой в альбомы - 30 минут.
5. Оценка знаний – 5 минут.

**8.Пищеварительная система. Печень и поджелудочная железа**

**Цель занятия:** основной целью является изучить строение печени и поджелудочной железы

**Образовательные технологии:**

- Световой микроскоп
- Гистологические препараты.

**Основная и дополнительная литература к теме:**

Основная:

1.Ross M., Wojciech P. Histology: A Text and Atlas.: Lippincott Williams & Wilkins.- 2010.-P. 996

Дополнительная:

1.Textbook of Human Histology with color atlas/Inderbir Singh/- Fourth edition.- Delhi, 2002

2. Leslie P. Gartner, James L. Hiatt. Color atlas and text of histology.- 6Ed. – 2013.-P.444

**Перечень вопросов и заданий для самостоятельной работы:**

Изучить микропрепараты печени и поджелудочной железы. Зарисовать основные структуры в альбом.

**План:**

1. Введение, проверка конспектов и лекционного материала – 10 минут.
2. Теоретическая часть занятия – опрос у доски со схематической зарисовкой структур и разбором материала – 45 минут.
3. Перерыв – 5 минут.
4. Микроскопирование структур, с зарисовкой в альбомы - 30 минут.





5. Оценка знаний – 5 минут.

## 9. Модуль 2 «Пищеварительная система»

**Цель занятия:** основной целью является провести срез знаний студентов

### План:

1. Проверка альбомов и лекционного материала – 10 минут.
2. Письменные ответы на вопросы (варианты) – 60 минут.
3. Устное описание микропрепаратов – 25 минут.

### Контрольные вопросы:

1. Слюнные железы: понятие, разновидности, общий план строения, значение.
2. Околоушная слюнная железа: строение, расположение, значение.
3. Подчелюстная слюнная железа: строение, расположение, значение.
4. Подъязычная слюнная железа: строение, расположение, значение.
5. Отделы пищеварительной системы и их функциональное значение.
6. Общий план строения стенки пищеварительного тракта.
7. Типы слизистых оболочек пищеварительного тракта: строение, расположение, отличительные особенности.
8. Слизистая оболочка полости рта: строение, специфические особенности, производные, функции, клиническое значение, возрастные особенности.
9. Губы: источник образования, особенности строения различных участков.
10. Щеки: особенности строения в верхней (максиллярной), нижней (мандибулярной) и промежуточной зонах.
11. Морфологическая характеристика мягкого и твердого нёба.
12. Строение язычка.
13. Гистологическое строение альвеолярной слизистой оболочки и слизистой дна полости рта
14. Образование зубных зачатков: зубная пластинка, стадии образования эмалевого органа и его значение.
15. Гистогенез тканей зуба. Образование эмали: источники развития, особенности течения амелогенеза.
16. Образование цемента и периодонта.
17. Развитие пульпы зуба.
18. Различия между временными и постоянными зубами: анатомические и микроскопические.
19. Язык: строение, значение, особенности рельефа слизистой оболочки.
20. Сосочки языка: разновидности, строение, расположение и значение.
21. Орган вкуса: строение, значение, гистофизиология вкусовосприятия.



22. Миндалины: разновидности, строение, значение, Т- и В- зоны и их клеточный состав.
23. Пищевод: строение, характеристика оболочек и слоев пищевода.
24. План строения стенки желудка.
25. Железы желудка: разновидности, расположение, строение, значение.
26. Регенерация стенки желудка.
27. План строения стенки тонкого кишечника.
28. Характеристика кишечного эпителия: виды энтероцитов, их морфофункциональные особенности.
29. Пристеночное (мембранное) пищеварение: понятие, морфологический субстрат, значение. Отличия мембранного пищеварения от внутриполостного.
30. План строения стенки толстого кишечника.
31. Аппендикулярный отросток: строение, значение.
32. Лимфоидный аппарат стенки тонкого и толстого кишечника: понятие, строение, функциональное значение.
33. Общая характеристика печёночной классической долики как структурно-функциональной единицы печени.
34. Особенности кровоснабжения печени.
35. Строение внутривольковых синусоидных капилляров.
36. Строение гепатоцитов.
37. Строение жёлчного капилляра.
38. Характеристика жёлчевыводящих путей.
39. Строение ацинуса как структурно-функциональной единицы поджелудочной железы.
40. Характеристика выводных протоков поджелудочной железы.
41. Строение и функции эндокринного островка поджелудочной железы.

## 10. Дыхательная система

**Цель занятия:** основной целью является изучить гистологию органов дыхательной системы

### Образовательные технологии:

- Световой микроскоп
- Гистологические препараты.

### Основная и дополнительная литература к теме:

Основная:



1. Ross M., Wojciech P. Histology: A Text and Atlas.: Lippincott Williams & Wilkins.- 2010.-P. 996

Дополнительная:

1. Textbook of Human Histology with color atlas/Inderbir Singh/- Fourth edition.- Delhi, 2002

2. Leslie P. Gartner, James L. Hiatt. Color atlas and text of histology.- 6Ed. – 2013.-P.444

### **Перечень вопросов и заданий для самостоятельной работы:**

На микропрепаратах определить строение трахеи и легкого. Найти мелкий и средний бронх. Зарисовать основные структуры в альбом

### **План:**

1. Введение, проверка конспектов и лекционного материала – 10 минут.

2. Теоретическая часть занятия – опрос у доски со схематической зарисовкой структур и разбором материала – 45 минут.

3. Перерыв – 5 минут.

4. Микроскопирование структур, с зарисовкой в альбомы - 30 минут.

5. Оценка знаний – 5 минут.

### **11. Кожа и ее производные**

**Цель занятия:** основной целью является изучить гистологию кожи и ее производных

### **Образовательные технологии:**

- Макет кожи
- Световой микроскоп
- Гистологические препараты.

### **Основная и дополнительная литература к теме:**

Основная:

1. Ross M., Wojciech P. Histology: A Text and Atlas.: Lippincott Williams & Wilkins.- 2010.-P. 996

Дополнительная:

1. Textbook of Human Histology with color atlas/Inderbir Singh/- Fourth edition.- Delhi, 2002

2. Leslie P. Gartner, James L. Hiatt. Color atlas and text of histology.- 6Ed. – 2013.-P.444

### **Перечень вопросов и заданий для самостоятельной работы:**



На микропрепаратах определить элементы кожи, волоса, потовых желез и ногтей. Зарисовать основные структуры в альбом

### **План:**

1. Введение, проверка конспектов и лекционного материала – 10 минут.
2. Теоретическая часть занятия – опрос у доски со схематической зарисовкой структур и разбором материала – 45 минут.
3. Перерыв – 5 минут.
4. Микроскопирование структур, с зарисовкой в альбомы - 30 минут.
5. Оценка знаний – 5 минут.

### **12. Мочевыделительная система**

**Цель занятия:** основной целью является изучить гистологию органов мочевыделительной системы

### **Образовательные технологии:**

- Макет нефрона
- Световой микроскоп
- Гистологические препараты.

### **Основная и дополнительная литература к теме:**

Основная:

1. Ross M., Wojciech P. Histology: A Text and Atlas.: Lippincott Williams & Wilkins.- 2010.-P. 996

Дополнительная:

1. Textbook of Human Histology with color atlas/Inderbir Singh/- Fourth edition.- Delhi, 2002

2. Leslie P. Gartner, James L. Hiatt. Color atlas and text of histology.- 6Ed. – 2013.-P.444

### **Перечень вопросов и заданий для самостоятельной работы:**

На микрофотографиях определить структуру почки (мозговое и корковое вещество). Мочеточник, мочевой пузырь (строение и отличия). Зарисовать основные структуры в альбом.

### **План:**

1. Введение, проверка конспектов и лекционного материала – 10 минут.
2. Теоретическая часть занятия – опрос у доски со схематической зарисовкой структур и разбором материала – 45 минут.
3. Перерыв – 5 минут.
4. Микроскопирование структур, с зарисовкой в альбомы - 30 минут.



5. Оценка знаний – 5 минут.

### 13. Мужская половая система

**Цель занятия:** основной целью является изучить гистологию органов мужской половой системы

#### Образовательные технологии:

- Световой микроскоп
- Гистологические препараты.

#### Основная и дополнительная литература к теме:

Основная:

1. Ross M., Wojciech P. Histology: A Text and Atlas.: Lippincott Williams & Wilkins.- 2010.-P. 996

Дополнительная:

1. Textbook of Human Histology with color atlas/Inderbir Singh/- Fourth edition.- Delhi, 2002

2. Leslie P. Gartner, James L. Hiatt. Color atlas and text of histology.- 6Ed. – 2013.-P.444

#### Перечень вопросов и заданий для самостоятельной работы:

Под микроскопом изучить строение семенника, придатка семенника. Предстательную железу. Зарисовать основные структуры в альбом.

#### План:

1. Введение, проверка конспектов и лекционного материала – 10 минут.
2. Теоретическая часть занятия – опрос у доски со схематической зарисовкой структур и разбором материала – 45 минут.
3. Перерыв – 5 минут.
4. Микроскопирование структур, с зарисовкой в альбомы - 30 минут.
5. Оценка знаний – 5 минут.

### 14. Женская половая система. Яичники. Молочная железа

**Цель занятия:** основной целью является изучить гистологию органов женской половой системы: яичник и молочную железу

#### Образовательные технологии:

- Световой микроскоп
- Гистологические препараты.



### **Основная и дополнительная литература к теме:**

Основная:

1. Ross M., Wojciech P. Histology: A Text and Atlas.: Lippincott Williams & Wilkins.- 2010.-P. 996

Дополнительная:

1. Textbook of Human Histology with color atlas/Inderbir Singh/- Fourth edition.- Delhi, 2002

2. Leslie P. Gartner, James L. Hiatt. Color atlas and text of histology.- 6Ed. – 2013.-P.444

### **Перечень вопросов и заданий для самостоятельной работы:**

Под микроскопом изучить строение яичника и молочной железы. Зарисовать основные структуры в альбом

### **План:**

1. Введение, проверка конспектов и лекционного материала – 10 минут.

2. Теоретическая часть занятия – опрос у доски со схематической зарисовкой структур и разбором материала – 45 минут.

3. Перерыв – 5 минут.

4. Микроскопирование структур, с зарисовкой в альбомы - 30 минут.

5. Оценка знаний – 5 минут.

### **15. Женская половая система. Матка, маточные трубы**

**Цель занятия:** основной целью является изучить гистологию органов женской половой системы: матки и маточной трубы

### **Образовательные технологии:**

- Световой микроскоп
- Гистологические препараты.

### **Основная и дополнительная литература к теме:**

Основная:

1. Ross M., Wojciech P. Histology: A Text and Atlas.: Lippincott Williams & Wilkins.- 2010.-P. 996

Дополнительная:

1. Textbook of Human Histology with color atlas/Inderbir Singh/- Fourth edition.- Delhi, 2002

2. Leslie P. Gartner, James L. Hiatt. Color atlas and text of histology.- 6Ed. – 2013.-P.444

### **Перечень вопросов и заданий для самостоятельной работы:**



Под микроскопом изучить строение матки и маточной трубы. Зарисовать основные структуры в альбом

**План:**

1. Введение, проверка конспектов и лекционного материала – 10 минут.
2. Теоретическая часть занятия – опрос у доски со схематической зарисовкой структур и разбором материала – 45 минут.
3. Перерыв – 5 минут.
4. Микроскопирование структур, с зарисовкой в альбомы - 30 минут.
5. Оценка знаний – 5 минут.

**16. Модуль 3 «Мочеполовая система»**

**Цель занятия:** основной целью является провести срез знаний студентов

**План:**

1. Проверка альбомов и лекционного материала – 10 минут.
2. Письменные ответы на вопросы (варианты) – 60 минут.
3. Устное описание микропрепаратов – 25 минут.

**Контрольные вопросы:**

1. Анатомическое строение органов дыхания.
2. Источники развития органов дыхания.
3. Воздухоносные пути: разновидности, расположение, план строения.
4. Классификация бронхов по калибру и топографии.
5. Трахея: строение, значение.
6. Особенности строения различных слоев по мере уменьшения калибра воздухоносных путей.
7. Орган обоняния: строение, гистофизиология.
8. Ацинус: понятие, строение, значение.
9. Микроскопическое и ультрамикроскопическое строение альвеолы.
10. Аэрогематический барьер: понятие, структурные компоненты, клеточный состав, значение.
11. Функциональное значение кожи.
12. План строения кожи.
13. Эпидермис: источник развития, строение, значение.
14. Дерма: план строения, источники развития, значение.
15. Волос: план строения, разновидности.
16. Железы кожи: разновидности, строение, значение.
17. Регенерация кожи и её производных.
18. Общий план строения почки.
19. Нефрон как структурно-функциональная единица почки.
20. Строение и функциональное значение различных отделов нефрона.





21. Кровоснабжение почки.
22. Мочеобразование: понятие, стадии, регуляция.
23. Эндокринный аппарат почки: понятие, строение, значение.
24. Мочевой пузырь: строение, значение.
25. Мочеточник: строение, значение
26. Характеристика первичных половых клеток.
27. Общий план строения семенника.
28. Клетки Лейдига: источник развития, строение, значение, регуляция.
29. Строение стенки семенных извитых канальцев.
30. Характеристика клеток Сертоли (суспендоцитов).
31. Сперматогенез: понятие, периоды, продолжительность, характеристика сперматогенных клеток, гормональная регуляция.
32. Гемато-тестикулярный барьер: понятие, структуры его составляющие, значение.
33. Семявыносящие пути: понятие, разновидности, строение, значение.
34. Дополнительные железы мужской половой системы (простата, семенной бугорок, семенные пузырьки): строение, значение.
35. Характеристика первичных половых клеток.
36. Яичник: строение, функциональное значение.
37. Эндокринный аппарат яичника: понятие, структуры его составляющие, значение.
38. Овогенез: понятие, стадии и их характеристика, отличие от сперматогенеза.
39. Атрезия: понятие, значение. Строение атретического тела.
40. Жёлтое тело: понятие, стадии развития, значение.
41. Маточные трубы: строение, значение.
42. Матка: строение, циклические изменения, значение.
43. Влагалище: строение, циклические изменения.
44. Половой цикл: понятие, продолжительность, гормональная регуляция.
45. Молочные железы: строение, циклические изменения, значение.

### **17. Отработка пропущенных лекций**

1. Отработка пропущенных лекций, рефераты, опрос по системам – 90 минут
2. Перерыв – 5 минут

### **18. Зачетная неделя**

1. Защита студентами докладов по заранее распределенным темам, конференция – 90 мин
2. Перерыв – 5 минут.

## **3. Методические рекомендации для студентов**



### **3.1. Методические рекомендации студентам по изучению дисциплины**

Дисциплина «Гистология, цитология и эмбриология включает» 7 модулей и 1 экзамен на 1 и 2 семестрах, и 9 модулей на 4 и 5 семестрах. В конце изучения всех тем подводятся итоги работы студентов на практических занятиях путем суммирования всех заработанных баллов. Студент не может заработать баллы только на контрольной точке, поскольку текущий контроль также оценивается определенным количеством баллов.

Максимальное количество баллов, которое может заработать студент за семестр, ровно 100 баллов. Поскольку студент выполняет различные виды работ, получает за них не только максимальное, но и минимальное количество баллов, то получаемый результат (сумма) целиком зависит от его активности в течение семестра.

Изучение теоретической части дисциплин призвано не только углубить и закрепить знания, полученные на аудиторных занятиях, но и способствовать развитию у студентов творческих навыков, инициативы и организовать свое время.

### **3.2. Методические рекомендации по выполнению самостоятельной работы**

Планируемая учебная, учебно-исследовательская, научно-исследовательская деятельность студентов, осуществляемая во внеаудиторное время по заданию и при методическом руководстве преподавателя, но без его непосредственного участия включает в себя:

- подготовку к аудиторным занятиям и выполнение соответствующих заданий;
- самостоятельную работу над отдельными темами учебных дисциплин в соответствии с учебно-тематическими планами;
- написание рефератов, докладов;
- подготовку ко всем видам практики и выполнение предусмотренных ими заданий;
- подготовку ко всем видам контрольных испытаний, в том числе к экзаменам и зачетам;
- другие виды деятельности, организуемой и осуществляемой вузом, кафедрой.

Выполнение любого вида самостоятельной работы предполагает прохождение студентами следующих этапов:

- определение цели самостоятельной работы;
- конкретизация познавательной (проблемной и практической) работы;
- планирование самостоятельной работы;
- реализация программы выполнения самостоятельной работы.



### 3.3. Методические рекомендации к практическим занятиям

Перед каждым практическим занятием студент изучает материал семинарского занятия с перечнем тем и вопросов и списком литературы. Студенту рекомендуется следующая схема подготовки к семинарскому занятию:

1. Проработать материал лекций;
2. Прочитать основную и дополнительную литературу;
4. Изучить тематику и подобрать литературу для написания докладов;
5. Решить заданные домашние задания;
6. При затруднениях, сформулировать вопросы преподавателю.

### 3.4. Методические указания по выполнению рефератов, докладов

#### Требования к написанию реферата.

Студент в ходе написания работы должен:

- правильно сформулировать тему реферата, если, конечно, преподаватель не задал работу на конкретно заданную тематику;
- по заданной теме работы необходимо грамотно подобрать материал, который необходим для полного понимания и изложения;
- материал, который будет использован для написания работы, должен отражать суть темы
- при написании введения необходимо написать обоснование выбора конкретной темы реферата;
- если в работе приводятся высказывания авторов, то нужно сделать сноску с пометкой на название литературы и ее составителя;
- излагать материал в реферате нужно последовательно, один абзац должен являться продолжением другого.

#### Структура реферата:

- титульный лист, который оформляется в соответствии с требованиями учебного заведения;
- содержание, где прописываются все главы и номера страниц, на которых они расположены;
- введение – это часть работы, где автор указывает цели, задачи, актуальность выбранной темы;
- основная часть, в которой излагается материал по теме;
- в заключительной части работы прописываются выводы, сравнения, высказывается точка зрения на рассматриваемую проблему;
- в самом конце прописывается список литературы и источников, которые были изучены при написании реферата.

#### Требования к докладу.



Доклад – это вид краткого, но информативного сообщения в устной или письменной форме о сути рассматриваемого вопроса, различных мнениях об изучаемом предмете. В некоторых случаях допускается изложение собственной точки зрения автора в рамках тематической проблематики, например, в выступлениях на семинарах, конференциях. Написание доклада предполагает научно-исследовательскую работу, требующую от студента способности к самостоятельным изысканиям, умения преподнести информацию, доступно и квалифицированно отвечать на вопросы.

**Структура доклада** - у доклада четыре основных структурных элемента:

-вступление – приветственная часть.

-введение. На этом этапе докладчик должен заинтересовать слушателей, сформулировать актуальность, новизну исследований, подчеркнуть важность и цель проведенной работы -основная часть. В ней рассказывается об использованных методах исследований, проделанной работе, анализируются полученные результаты.

-заключение. Подводятся итоги работы.

### 3.5. Методические указания по подготовке к итоговой аттестации

К экзамену допускаются студенты, не имеющие академической задолженности и в полном объеме выполнившие учебный план по дисциплине.

Экзамен проводится в форме тестирования. На работу отводится не более 1 час 40 минут.

Пересдача экзамена с целью повышения положительной оценки не допускается.

Студенты, не прошедшие экзамен в связи с неявкой по уважительной причине и получившие «неудовлетворительно» вправе на пересдачу экзамена в течении 1 недели.

Результаты экзамена определяются оценками «отлично», «хорошо» «удовлетворительно», «неудовлетворительно» и объявляются в тот же день после оформления в установленном порядке протоколов заседаний экзаменационных комиссий.

85 – 100% правильных ответов – «отлично».

70-84% правильных ответов – «хорошо».

55-69% правильных ответов – «удовлетворительно».

0-54% правильных ответов – «неудовлетворительно».

Окончательная оценка – средний балл между модульными и



экзаменационными баллами.

Студентам даются экзаменационные вопросы за месяц до экзамена.

### **3.6. Методические рекомендации по научно-исследовательской работе студента**

**Целью НИР студента** является формирование опыта проведения самостоятельного научного исследования.

**Основными задачами НИР студента** являются:

- формирование умений использовать современные технологии сбора информации, обработки полученных экспериментальных и эмпирических данных, овладение современными методами исследований, информационно-коммуникационными технологиями;
- развитие способов решения основных профессиональных задач, способности самостоятельного проведения научных исследований, оценки научной информации, использования научных знаний в практической деятельности;
- обеспечение готовности к профессиональному саморазвитию, самосовершенствованию в научно-исследовательской деятельности;
- совместное участие студентов, научных руководителей и научных сотрудников в выполнении различных видов НИР.

#### **Планируемые результаты обучения.**

НИР студента направлена на формирование следующих компетенций:

- способность к абстрактному мышлению, анализу, синтезу;
- способность осуществлять постановку проблем, целей и задач исследования, на основе анализа достижений современной психологической науки и практики, обосновывать гипотезы, разрабатывать программу и методическое обеспечение исследования;
- готовность модифицировать, адаптировать существующие и создавать



новые методы и методики научно-исследовательской и практической деятельности в определенной области анатомии с использованием современных информационных технологий;

- готовность представлять результаты научных исследований в различных формах

(научные публикации, доклады);

В результате осуществления научно-исследовательской работы студент должен **овладеть следующими компонентами компетенций:**

а) знания:

- современной методологии проведения научных исследований.

- современных технологий поиска и обработки информации.

- требований, предъявляемых к качеству, полноте и достоверности источников информации, используемой в научных исследованиях.

- ключевых нормативно-правовых требований оформления результатов научных

исследований.

- правил и приемов ведения научных дискуссий.

б) умения:

- выявлять и формулировать актуальные проблемы в исследуемой области, ставить

цели, определять предмет и задачи научного исследования.

- проводить анализ эволюции взглядов, подходов, концепций в исследуемой области.

- формировать программу научных исследований.

- проводить поиск, сбор и обработку информации для осуществления научных

исследований.

- использовать современные методы проведения научных исследований.

- формулировать авторский подход к решению поставленных в исследовании задач.

- аргументировать результаты самостоятельных научных исследований и делать

обоснованные выводы.

- представлять результаты научного исследования в форме законченных научно-исследовательских разработок: отчетов, рефератов, докладов, научных статей.

в) опыт:



- использования современных компьютерных технологий поиска информации в исследуемой области.
- обработки эмпирических и статистических данных.
- разработки программы научного эксперимента или иного эмпирического исследования.
- подбора, анализа, обработки и систематизации данных, профессиональной работы с электронными документами.
- публичных выступлений.
- подготовки презентаций и научных докладов, оформления научных статей и научной работы.

#### 4. Глоссарий

**АГРАНУЛОЦИТЫ** - незернистые лейкоциты, белые кровяные клетки, не содержащие в цитоплазме зёрен (гранул). У большинства беспозвоночных А. одного вида - амёбоциты, у позвоночных двух - лимфоциты и моноциты.

**АДГЕЗИЯ** клеток - способность их слипаться друг с другом и с различными субстратами: А. обуславливается, по-видимому, гликокаликсом и липопротеидами плазматической мембраны.

**АКРОСОМА** - органоид сперматозоида, расположенный на вершине его головки. Обычно имеет копьевидную или чашевидную форму. Образуется в процессе спермиогенеза из элементов комплекса Гольджи.

**АЛЬВЕОЛА** - 1) пузырьвидные выпячивания в лёгких млекопитающих на концах тончайших разветвлений бронхов, выстланные респираторным эпителием. К А. прилегают кровеносные капилляры, что обеспечивает газообмен между альвеолярным воздухом и кровью. 2) Углубления в челюстях, в к-рых помещаются корни зубов у млекопитающих.

**АМНИОН** - внезародышевый орган у пресмыкающихся, птиц и млекопитающих. По наличию или отсутствию А. позвоночных делят на две группы: амниоты, или высшие, и анамнии, или низшие. А. имеется у ряда групп беспозвоночных (насекомые, скорпионы, немертины). Подробнее см. Зародышевые оболочки.

**АНДРОГЕНЫ** - мужские половые гормоны позвоночных, вырабатываемые преимущественно интерстициальными клетками семенников, а также корой надпочечников и яичниками.

**АНТИГЕНЫ** - вещества, к-рые воспринимаются организмом как чужеродные и вызывают специфич. иммунный ответ; способны взаимодействовать с продуктами этого ответа - антителами (иммуноглобулинами) и иммунными клетками как *in vivo*, так и *in vitro*.





Антигенными свойствами обладают макромолекулярные компоненты всех живых организмов.

**АНТИТЕЛА** - глобулярные белки, обладающие способностью специфически связываться с антигенами. См. Иммуноглобулины, Антиген - антитело реакция.

**АПОКРИНОВЫЕ ЖЕЛЕЗЫ** - железы, у к-рых при образовании секрета отторгаются верхушечные части клеток; вид потовых желез, производные волосяных фолликулов.

**АСТРОГЛИЯ** - разновидность клеток нервной ткани, форма макроглии. Клетки А.,

астроциты, имеют многочисленные тонкие, радиально расходящиеся от тела отростки.

**АЦИДОФИЛИЯ** - способность клеточных структур окрашиваться кислыми красителями (эозином, кислым фуксином, пикриновой к-той и др.) в розовый цвет, обусловленная основными (щелочными) свойствами окрашивающихся структур. А. используют, в частности, для различения клеток крови. Ср. Базофилия.

**АЦИНУС** - 1) то же, что шаровидный аденомер. 2) Часть респираторного аппарата лёгкого, состоящая из терминальной бронхиолы и альвеолярных ходов с альвеолами.

**БАЗАЛЬНАЯ МЕМБРАНА** - неклеточная структура у позвоночных и многих беспозвоночных на границе эпителиального пласта и подлежащей соединительной, ткани.

**БАЗОФИЛИЯ** - способность клеточных структур окрашиваться основными (щелочными) красителями (азуром, пиронином и др.), обусловленная кислотными свойствами окрашивающихся компонентов клетки, гл. обр. РНК.

**БАЗОФИЛЫ**, клетки, содержащие в цитоплазме зернистые структуры, окрашиваемые

основными красителями. Термином "Б." обозначают один из видов зернистых лейкоцитов (гранулоцитов) крови

**БИОЛОГИЧЕСКИЕ МЕМБРАНЫ** (лат. membrana - кожа, оболочка, перепонка), структуры, ограничивающие клетки (клеточные, или плазматические, мембраны) и внутриклеточные органоиды (мембраны митохондрий, хлоропластов, лпзосом, эидоилазматич. ретнкулума и др).

**БОКАЛОВИДНЫЕ КЛЕТКИ**, железистые клетки, расположенные в толще эпителия слизистой оболочки кишечника и воздухоносных путей позвоночных. Имеют развитый комплекс Гольджи. Выделяют богатый мукополисахаридами слизистый секрет.

**ВАКУОЛИ** (франц. vacuole, от лат. va-cuus - пустой), полости в цитоплазме животных и растит, клеток, ограниченные мембраной и заполненные



жидкостью.

**ВКЛЮЧЕНИЯ КЛЕТКИ**, компоненты цитоплазмы, представляющие собой отложения веществ, временно выведенных из обмена или конечных его продуктов.

**ВОРСИНКИ (villi)**, микроскопич. выросты внутр. оболочек ряда органов гл. обр. у позвоночных.

**ГАВЕРСОВЫ КАНАЛЫ** (по имени К. Гаверса), трубчатые полости в остеонах (canalis osteoni) компактного вещества кости.

**ГАЗООБМЕН**, совокупность процессов обмена газов между организмом и окружающей средой; состоит в потреблении организмом  $O_2$ , выделении  $CO_2$ , незна-чит. кол-в др. газообразных веществ и паров воды.

**ГАМЕТА** (от греч. gamete - жена, gametes - муж), половая клетка, репродуктивная клетка животных и растений.

**ГАМЕТОГЕНЕЗ** (от гамета и ...генез), развитие половых клеток (гамет).

**ГАСТРУЛА** (от греч. gaster - желудок), зародыш многоклеточных животных в период гастрюляции.

**ГАСТРУЛЯЦИЯ**, процесс обособления зародышевых листков у зародышей всех многоклеточных животных

**ГЕМОГЛОБИНЫ**, красные железосодержащие пигменты крови и гемолимфы, обратимо связывающие мол. кислород; сложные белки, состоящие из железопорфириновой группы (гема) и белка глобина. Обеспечивают перенос  $O_2$  от органов дыхания к тканям и углекислоты от тканей к органам дыхания, участвуют в поддержании рН крови.

**ГЕПАТОЦИТЫ** (от греч. hepar - печень и ...цит), железистые клетки печени, входящие в состав печёночной дольки. Функции печени обусловлены деятельностью множества Г.

**ГИАЛУРОНОВАЯ КИСЛОТА**, кислый мукополисахарид, составной компонент соединит, ткани.

**ГИСТИОЦИТЫ** (от греч. histion - ткань и ...цит), клетки рыхлой соединит, ткани, разновидность макрофагов у позвоночных. Образуются из стволовых кроветворных клеток и относятся к системе одноядерных фагоцитов. Г. выполняют защитную функцию. См. Макрофаги, Фагоцитоз.

**ГЛАДКИЕ МЫШЦЫ (musculi glaberi)**, сократимая ткань, состоящая из отд. клеток и не имеющая поперечной исчерченности.

**ГЛИКОКАЛИКС** (от греч. glykys - сладкий и лат. callum - толстая кожа), гликопротеидный комплекс, включённый в наруж. поверхность плазматич. мембраны в животных клетках. Толщина - неск. десятков нм. В Г. происходит внеклеточное пищеварение, в нём располагаются мн. рецепторы клетки, с его помощью, по-видимому, происходит адгезия клеток.

**ГЛИКОПРОТЕИДЫ**, гликопротеины, сложные белки, содержащие углеводы. Присутствуют во всех тканях животных, растений и в микроорганизмах. К Г. относятся мн. Белки (трансферрин, фибриноген, иммуноглобулины и др.),



белки секретов слизистых желёз (муцины), опорных тканей (мукоиды). некоторые ферменты, гормоны, структурные белки клеточных мембран.

**ГОЛОКРИНОВЫЕ ЖЕЛЕЗЫ** (от греч. holos - весь и krio - выделяю), железы, клетки к-рых (в отличие от клеток мерокриновых желез) при секреции полностью разрушаются и всё их содержимое превращается в секрет.

**ГРАНУЛОЦИТЫ** (от лат. granulum - зёрнышко и ...цит), зернистые лейкоциты; кровяные клетки позвоночных, содержащие в цитоплазме специфич. зёрна-гранулы.

**ДЕНДРИТ** (от греч. dendron - дерево), короткий ветвящийся цитоплазматич. отросток

нейрона (дл. до 700 мкм), проводящий нервные импульсы к телу нейрона (перикариону).

**ДЕНТИН** (от лат. dens, род. падеж den-tis - зуб), разновидность костной ткани, входящая в состав плакоидной чешуи рыб и составляющая гл. массу зуба млекопитающих. В области коронки зуба

**ДЕРМА** (от греч. derma - кожа), кориум (лат. corium - кожа, от греч. chorion - оболочка), кутис (лат. cutis - кожа), собственно кожа, соединительнотканная часть кожи у

позвоночных животных, расположенная под эпидермисом.

**ДЕРМАТОМ** (от дерма и греч. tome - отрезок), зачаток соединительнотканного слоя кожи, наруж. часть сомита у зародышей хордовых. Д. распадаются на отд. мезенхимные клетки, к-рые подстилают покровный эпителий и образуют вместе с ним кожу и её производные.

**ДЕСМОСОМЫ** (от греч. desmos - связь и сома), специализир. контактные участки между животными клетками. Наиб. распространены в эпителиальных тканях.

**ДРОБЛЕНИЕ** яйца, ряд последовательных митотич. делений оплодотворённого яйца, в результате к-рых оно, не увеличиваясь в размерах, разделяется на всё более мелкие клетки – бластомеры

**ЖИРОВАЯ ТКАНЬ** (textus adiposus), разновидность соединит. ткани животного организма.

**ЗАРОДЫШ** у животных, или эмбрион (греч. embryo), организм в ранний (эмбриональный,

зародышевый) период развития - от оплодотворения яйца до выхода из оболочек или

рождения. См. Зародышевое развитие.

**ЗАРОДЫШЕВЫЕ ЛИСТКИ** (folia embryonal), зародышевые пласты, слои тола зародыша многоклеточных животных, образующиеся о процессе гастрюляции и дающие начало

разным органам и тканям. У большинства организмов образуются три 3. л. наружный - эктодерма, внутренний. -- энтодерма и средний - мезодерма.



**ЗАРОДЫШЕВЫЕ ОБОЛОЧКИ**, оболочки у зародышей нек-рых беспозвоночных и всех высших позвоночных, обеспечивающие жизнедеятельность зародыша и защиту его от повреждений,- амнион, хорион, аллантонс. Образуются за счёт вчезародышевых частей зародышевых листков. В отличие от яичевых оболочек, з. о. образуются не при созревании яйца. а во время зародышевого развития и являются провизорными органами. **ЗИГОТА** (от греч. *zygotos* - соединённый вместе), клетка, образующаяся в результате слияния гамет разного пола; оплодотворённое яйцо. При слиянии двух гаплоидных гамет в з. происходит восстановление присущего данному виду организмов диплоидного набора хромосом.

**ИММУНОГЛОБУЛИНЫ**, Ig, антитела, сложные белки (гликопротеиды), к-рые специфически связываются с чужеродными веществами - антигенами; гл. эффекторные молекулы гуморального иммунитета. Содержатся в глобулиновой фракции сыворотки крови, в лимфе (циркулирующие антитела), в молозиве, слюне (секреторные антитела) и на поверхности клеток (связанные с мембраной антитела).

**ИММУНОКОМПЕТЕНТНЫЕ КЛЕТКИ** (от иммунитет и лат. *competens*, род. Падеж *competentis* - подходящий, соответствующий), клетки иммунной системы организма, способные специфически взаимодействовать с антигеном.

**ИМПЛАНТАЦИЯ** [от лат. *in(im)* - в, внутрь и *plantatio* - сажание, пересадка], прикрепление зародыша к стенке матки у млекопитающих с внутриутробным развитием (сумчатых и плацентарных).

**ИНВАГИНАЦИЯ** (от лат. *in* - в, внутрь и *vagina* - ножны, оболочка), впячивание, один из способов гастрюляции, а также образования зачатков нек-рых органов в эмбриогенезе

**КАРДИОМИОЦИТЫ** (от греч. *kardia* - сердце и миоцит), клетки сердечной мышцы (миокарда) позвоночных К. имеют удлинённую форму (отношение длины К ширине у человека в среднем 5:1). Сократимые элементы К. (миофибриллы) занимают 50-60% объёма клетки (имеют поперечнополосатую структуру), митохондрии - до 30%.

**КАРИОКИНЕЗ** (от кардио... и греч. *kinesis* - движение), деление клеточного ядра; устаревший синоним митоза.

**КЕРАТИНЫ**, белки наруж. слоя кожи и её производных (волос, шерстного покрова, перьев, когтей, гопыт, рогов и т. п.). Обуславливают механич. прочность кожи и кожных образований.

**КИШЕЧНИК** (*intestinum*), пищеварительная трубка, начинающаяся, в зависимости от степени её дифференцированности, ротовым отверстием, глоткой или желудком и заканчивающаяся анальным отверстием; часть пищеварительной системы. К. осуществляет переваривание, усвоение пищи и выведение её остатков.

**КОЖА** (*cutis*), покров позвоночных животных, отграничивает тело от внеш.



среды.

**КОЛЛАГЕНОВЫЕ ВОЛОКНА** (fibrae collagen!), разновидность волокон соединит, ткани животного организма. Состоят гл. обр. из белка коллагена, синтезируемого фибробластами, хондробластами и остеобластами.

**КОМПЛЕКС ГОЛЬДЖИ**, аппарат Гольджи, пластинчатый комплекс (complexus lamellosus), клеточный органоид, выполняющий ряд важных функций.

**КОСТНЫЙ МОЗГ** (medulla ossium), ткань, заполняющая полости костей у позвоночных.

Различают красный К. м. с преобладанием кроветворной миелоидной ткани, осн. кроветворный орган, и жёлтый - с преобладанием жировой ткани.

**КОСТЬ** (os, ossis), основной элемент скелета позвоночных. Костная ткань – разновидность соединит, ткани, состоит из клеток и минерализованного межклеточного вещества.

**КРОВЕТВОРЕНИЕ**, гемопоэз (от гемо... и греч. poiesis - изготовление, сотворение), размножение, развитие и созревание клеток крови в организме животных и человека в результате ряда последоват.

**КУПФЕРА КЛЕТКИ**, звездчатые эндотелиоциты (reticuloendote-liocytu stellatum), клетки ретикуло-эндотелиальной системы, расположенные на внутр. Поверхности капилляроподобных сосудов (синусоидов) печени у земноводных, пресмыкающихся, птиц и млекопитающих.

**ЛАНГЕРГАНСА ОСТРОВКИ** (по имени П. Лангерганса), группы клеток поджелудочной железы позвоночных (исключая круглоротых), образующие её эндокринную часть. У круглоротых островковая' ткань находится в стенках кишечника. Размеры Л. о.- 50-500 мкм; на 1 мг ткани приходится 10-20 Л. о., к-рые не сообщаются с выводными протоками железы. Л. о. развиваются из трубчатых выростов передней кишки и в зависимости от вида животных состоят из клеток неск. типов. В а-клетках образуется гормон глюкагон, в р-клетках - инсулин, в б-клетках, по-видимому, синтезируются соматостатин, секретин и др.

**ЛЕГКИЕ** (pulmones), органы возд. дыхания нек-рых рыб и всех наземных позвоночных.

**ЛЕЙДИГА КЛЕТКИ** (по имени Ф. Лейдига, 1) то же, что интерстициальные клетки. 2) Железистые клетки в эпидермисе личинок хвостатых земноводных и соединительнотканые клетки нек-рых беспозвоночных, в частности ракообразных.

**ЛЕЙКОЦИТЫ** (от греч. leukos - белый и ...цитп), бесцветные, разнообразные по функции клетки крови животных и человека.

**ЛИЗОСОМА** (от лизо... и сома), органоид клеток животных и грибов, осуществляющий внутриклеточное пищеварение.

**ЛИМФА** (от лат. lympha - чистая вода, плага), жидкость, циркулирующая в лимфатич. системе позвоночных.





**ЛИМФОЦИТЫ** (от лимфа и ...цит), одна из форм незернистых лейкоцитов (агранулоцитов) у позвоночных.

**ЛИПИДЫ** (от греч. lipos - жир), жироподобные вещества, входящие в состав всех живых клеток и играющие важную роль в жизненных процессах. Будучи одним из осн. компонентов биол. мембран, Л. влияют на проницаемость клеток и активность мн. ферментов, участвуют в передаче нервного импульса, мышечном сокращении, создании межклеточных контактов, в иммунохим. процессах. Др. функции Л.- образование энергетич. резерва и создание защитных водоотталкивающих и термоизоляц. покровов у

животных и растений, а также защита разл. органов от механич. воздействий.

**ЛЮТЕИНОВЫЕ КЛЕТКИ**, лютеоциты (от лат. luteus-жёлтый и ...цит), эпителиальные железистые клетки, образующие наруж. слой жёлтого тела.

**МАКРОФАГИ** (от макро... и ...фаг), клетки мезенхимного происхождения в животном организме, способные к активному захвату и перевариванию бактерий, остатков погибших клеток и др. чужеродных и токсичных для организма частиц.

**МЕГАКАРИОЦИТЫ** (от мега..., карио... и ...цит), крупные (до 40 мкм) клетки в кроветворных органах млекопитающих. Развиваются из стволовых кроветворных клеток. Ядро многолопастное, полиплоидное, содержащее много ядрышек; в их цитоплазме имеется множество мелких митохондрий, развитый комплекс Гольджи, полисомы и мелкие гранулы. У млекопитающих из М. образуются кровяные пластинки, участвующие в свёртывании крови.

**МЕГАЛОБЛАСТЫ** (от мегпло... и ...б ласт), первичные эритробласты, одна из форм красных кровяных клеток, свойственная зародышам высших позвоночных на ранних стадиях развития. Крупные, способные к делению клетки, образуются в сосудах желточного мешка. Постепенно в процессе созревания в М. уплотняется, пикнотизируется ядро, накапливается гемоглобин, теряется способность к делению и они превращаются в мегалоциты. Во второй половине внутриутробной жизни новообразование М. прекращается.

**МЕЖКЛЕТОЧНОЕ ВЕЩЕСТВО**, составная часть разл. разновидностей соединит. ткани животного организма. Представлено жидкостью (плазма крови, лимфа), волокнами (коллагеновые, эластические, ретикулярные) и основным веществом, или матриксом, в котором преобладают мукополисахариды и глюкозаминогликаны - гиалуриновая к-та, хондроитинсерные к-ты и др. М. в. продуцируется фибробластами, хондробластами, остеобластами. Осн. функции М. в.- опорная и трофическая. Макромолекулы М. в.

обеспечивают интеграцию клеток в тканях и органах.

**МЕЖКЛЕТОЧНЫЕ КОНТАКТЫ**, возникают в местах соприкосновения клеток в тканях и служат для межклеточного транспорта веществ и передачи



сигналов, а также для механич. скрепления клеток друг с другом.

**МЕЗЕНХИМА** (от мезо... и греч. *enchyma* - налитое; здесь - ткань), зародышевая соединит, ткань большинства многоклеточных животных и человека, не имеющая пластообразного строения. Образуется за счёт клеток, выселяющихся из разных зародышевых листков. У позвоночных мезенхима даёт начало разным формам соединительной ткани взрослого организма, форменным элементам крови, кровеносным сосудам и гладким мышцам и т.д.

**МЕЗОТЕЛИЙ** (от мезо... и эпителий), однослойный плоский эпителий серозных оболочек, выстилающих полость тела позвоночных. Развивается из боковых пластинок. Образован полигональными, нередко многоядерными клетками, имеющими реснички (у низших позвоночных) или микроворсинки (у млекопитающих). М. участвует в образовании серозной жидкости и всасывании. Наруж. мембрана клеток покрыта слоем глюкозаминогликанов, связывающих воду, что способствует скольжению поверхностей органов и стенок тела относительно друг друга.

**МЕЛАНИНЫ**, чёрные, коричневые или жёлтые пигменты. Придают окраску покровам животных, коже нек-рых плодов и т. д.

**МЕЛАНОСОМЫ** (от греч. *melas*, род. падеж *melanos* - чёрный и *soma*), цитоплазматические структуры меланоцитов и меланофоров, на белковом матриксе к-рых синтезируются пигменты меланины и откладываются в виде мелано-протеиновых комплексов.

**МЕЛАНОФОРЫ** (от греч. *melas*, род. падеж *melanos* - чёрный и *phoros* - несущий),

пигментные клетки животных (кроме млекопитающих). М

**МЕЛАНОЦИТЫ** (от греч. *melas*, род. падеж *melanos* - чёрный и ...цит), пигментные клетки животных и человека (у млекопитающих - единственные); синтезируют меланины, обуславливая чёрную, коричневую, серую и рыжую окраски покровов и внутр. Оболочек тела.

**МЕЛАТОНИН**, нейрогормон, вырабатываемый клетками эпифиза позвоночных; производное серотонина.

**МЕНСТРУАЛЬНЫЙ ЦИКЛ** (от лат. *menstruus* - ежемесячный), половой цикл самок приматов, включая человека, внеш. проявлением к-рого является кровотечение (менструация).

**МЕРОКРИНОВЫЕ ЖЕЛЕЗЫ** (от греч. *meros* - часть, доля и *krino* - выделяю), железы, клетки к-рых способны функционировать неоднократно, выводя секрет без нарушения целостности клеточной оболочки и цитоплазмы. К М. ж. относятся железы внутр. секреции и большинство экзокринных желез. Ранее термин "М. ж." иногда употребляли в узком смысле как синоним эккриновых желез.

**МЕРЦАТЕЛЬНЫЙ ЭПИТЕЛИЙ**, реснитчатый эпителий, однослойный, одно- или многорядный эпителий, клетки к-рого на апикальном полюсе имеют





подвижные реснички. -

**МИЕЛИНОВАЯ ОБОЛОЧКА** (от греч. *myelos* - мозг), оболочка, окружающая отростки нервных клеток в мягкотных волокнах. М. о. состоит из белого белково-липидного комплекса - миелина, в периферич

**МИКРОВОРСИНКИ**, пальцевидные выросты клеточной мембраны эпителиальных клеток ряда органов у беспозвоночных и позвоночных. Особенно многочисленны М. на поверхности всасывающих клеток тонкого кишечника и почек, где образуют непрерывный упорядоченный слой - щёточную (исчерченную) каёмку, резкоувеличивающую всасывательную поверхность.

**МИКРОГЛИЯ** (от микро... и глия), глиальные макрофаги, одна из форм нейроглии. В ЦНС М. представлена мелкими, отростчатыми клетками мезенхимного происхождения. Клетки М. способны к амёбoidalному движению, фагоцитируют продукты распада нервной ткани (в частности, в очагах некроза) и посторонние частицы, участвуют в транспорте этих продуктов в околососудистые и подпаутинное пространства, запасают жир.

**МИКРОТРУБОЧКА** (*microtubula*), полая цилиндрич. структура клеток эукариотных организмов. Дл. от 100 нм до 1 млн. им, диам.  $24 \pm 2$  нм, толщина стенки 4,5 нм. Осн. компонент М.- белок тубулин, кроме него в состав М. входит ок. 20 разл. белков. М. образуют сеть в цитоплазме интерфазных клеток, веретено деления клетки, входят в состав ресничек и жгутиков, базальных телец и центриолей,

**МИКРОФИЛАМЕНТЫ** (от микро.., и филаменты), нити белка актина немышечной природы в цитоплазме эукариотных клеток.

**МИОБЛАСТ** (от мио... и ...бласт), молодая одноядерная, веретеновидная мышечная клетка. Из М. в процессе зародышевого развития у позвоночных образуются симпласты - многоядерные поперечнополосатые мышечные волокна.

**МИОЗИН**, белок сократительных волокон мышц. Молекула М. состоит из двух полипептидных цепей, скрученных в спираль. Составляет 40-60% всех мышечных белков. При соединении с актином образует актомиозин - осн. белок сократит, системы мышц. Обладает аденозинтрифосфатазной активностью: преобразует химич. энергию АТФ в механич. энергию мышечного сокращения. В 1 см<sup>3</sup> мышцы ж 0,1 г М. Помимо мышечных клеток М. входит также в состав сократит, структур многих др. эукариотных клеток.

**МИОКАРД** (от мио... и греч. *kardia* - сердце), сердечная мышца, наиб. толстый ср. слой стенки сердца позвоночных животных, образованный поперечно-полосатой мускулатурой, в к-рой проходят прослойки соединительной ткани с кровеносными сосудами, питающими сердце. Характерная особенность М.- непрерывные, происходящие в течение всей жизни организма ритмич. автоматич. сокращения, чередующиеся с



расслаблениями.

**МИОФИБРИЛЛЫ** (от мио... и фибриллы), сократимые нити в саркоплазме поперечно-полосатых мышечных волокон, сердечной мышцы и мышц с двойной косоисчерченностью, обеспечивающие мышечное сокращение. Диамет. М. от 0,5 до неск. мкм.

**МИТОЗ** (от греч. mitos - нить), основной способ деления эукариотных клеток.

**МИТОХОНДРИЯ** (от греч. mi'tos - нить chondrion - зёрнышко, крупинка), органоид эукариотной клетки, обеспечивающий организм энергией

**МОЗГ**, центральный отдел нервной системы у животных и человека, обеспечивающий регуляцию всех жизненных функций организма, в т. ч. и высшую нервную деятельность, а у человека - и психич. функции, включая мышление.

**МОЗГОВЫЕ ПУЗЫРИ**, расширения головного отдела нервной трубки у зародышей позвоночных. После замыкания (на стадии нейруляции) нервной пластинки в трубку в её переднем отделе образуются три М. п.: первичный передний мозг, средний мозг и первичный задний, или ромбовидный, мозг. В дальнейшем (у человека на 6-й нед. эмбриогенеза) передний и задний М. п. делятся каждый на две части. Так возникают пять М. п., преобразующихся в ходе развития в конечный мозг, промежуточный мозг, средний мозг, задний мозг и продолговатый мозг. Полости М. п. преобразуются в полости головного мозга.

**МОНОЦИТЫ** (от моно... и ...цит), одна из форм незернистых лейкоцитов (агранулоцитов). Диамет. 12-20 мкм. Ядро бобовидное. В цитоплазме - мелкие плотные зёрнышки (лизосомы) и небольшие округлые митохондрии. Развиваются из стволовых кроветворных клеток костного мозга. М. способны к фагоцитозу и, выселяясь из крови в ткани, превращаются в макрофагов, напр, при воспалении. У человека в норме М. составляют 3-8% общего кол-ва лейкоцитов.

**МОРУЛА** (новолат. morula, от лат. morum - тутовая ягода), стадия зародышевого развития нек-рых губок, кишечно-полостных, плоских червей, членистоногих, большинства млекопитающих в период дробления. Ранее М. считали стадией развития, предшествующей бластуле; теперь иногда её рассматривают как один из типов бластулы.

**МЮЛЛЕРОВ КАНАЛ** (по имени И. Мюллера), проток, соединяющий воронку и каналец предпочки (пронефроса) с полостью клоаки у зародышей позвоночных, кроме круглоротых, панцирной щуки и большинства костистых рыб.

**НАДКОСТНИЦА**, периост (periosteum), наруж. соединительнотканная оболочка кости (исключая суставные поверхности, бугристости и т. п.). У взрослых животных и человека обычно двуслойная. В наруж. слое залегает сплетение кровеносных сосудов; его ответвления проникают вместе с



нервами через фолькмановские каналы в кость. Во внутр. слое, кроме коллагеновых, содержатся продольно ориентированные эластические волокна и костеобразующие клетки - остеобласты. Н. соединяет кость с окружающими тканями, обеспечивая её рост и регенерацию.

**НАДХРЯЩНИЦА**, перихондр (perichondrium), соединительнотканная оболочка хряща (за исключением хряща суставных поверхностей костей). Двуслойная: внешний, более плотный слой переходит без резких границ в окружающую соединит. ткань, внутренний (хондрогенный) - содержит клетки, способные превращаться в хондробласты, обеспечивающие рост хряща. Н. обильно иннервирована и васкуляризирована, из её кровеносных сосудов питат. вещества проникают в хрящ путём диффузии.

**НЕЙРОФИБРИЛЛЫ** (от нейро... и фибриллы), нитчатые структуры цитоплазмы нейрона. Предполагают, что они появляются вследствие агрегации нейротрубочек (диам. 2-3 мкм) и нейрофиламентов (диам. 0,6-1 мкм) при гистологич. обработке. Н. выполняют, вероятно, опорную функцию.

**НЕЙРОБЛАСТЫ** (от нейро... и ...бласт), клетки - предшественники нейронов, от к-рых отличаются способностью к делению, малыми размерами, низким содержанием белка и РНК, отсутствием стабильных отростков. В эмбриогенезе позвоночных Н. выделяются из группы нейроэпителиальных клеток, образующих стенку нервной трубки.

**НЕЙРОГЛИЯ** (от нейро... и греч. glia - клей), глия. совокупность вспомогат. клеток нервной ткани. Н. заполняет пространства между нейронами и окружающими их капиллярами и участвует в метаболизме нейронов.

**НЕЙРОН** (от греч. neuron - жила, нерв), нервная клетка, нейронит, осн. структурная и функциональная единица нервной системы, обладающая специфич. проявлениями возбудимости.

**НЕЙТРОФИЛЫ** (от лат. neuter - ни тот, ни другой и ...фил), микрофаги, специальные лейкоциты, гетерофилы, одна из форм зернистых лейкоцитов (гранулоцитов) у позвоночных.

**НЕРВНАЯ ПЛАСТИНКА** (lamina neuralis, LNE; син. медуллярная пластинка) утолщенный участок эктодермы у зародышей позвоночных, представляющий собой первичную закладку головного и спинного мозга, предшествующую стадии нервной трубки. Пластинка, углубляясь, дает Н. бороздку или нервный желобок, а желобок, замыкаясь, переходит в нервную трубку.

**НЕРВНАЯ ТРУБКА** (tubus neuralis), зачаток ЦНС у хордовых. Образуется в процессе нейруляции путём углубления дна нервной пластинки, поднятия и смыкания её краёв. На переднем конце Н. т. нек-рое время сохраняется отверстие - нейропор, а на заднем -

ведущий в кишечник нейроэнтерический (нервно-кишечный) канал.

**НЕРВНОЕ ВОЛОКНО** (neurofibra), отросток нейрона (аксон), покрытый



оболочками и проводящий нервные импульсы от перикариона. Диаметр Н. в. колеблется от 0,5 до 1700 мкм, дл. может превышать 1 м. Мякотные (миелинизированные) Н. в. покрыты шванновской и миелиновой оболочками, а безмякотные (немиелинизированные) – только шванновской. Н. в. составляют периферич. нервную систему и проводящие пути в ЦНС. Пучки Н. в. образуют нервы.

**НЕРВНОЕ ОКОНЧАНИЕ** (*terminatio nervi*), специализированное образование в конечном разветвлении отростков нейрона, лишённых миелиновой оболочки; служит для приёма или передачи сигналов.

**НИССЛЯ ВЕЩЕСТВО** (по имени Ф. Ниссля), тигроид, совокупность глыбок и зёрен в цитоплазме нейрона, окрашивающихся осн. красителями. Располагается в теле нейрона и в основаниях крупных дендритов, но отсутствует в аксоне. На ультраструктурном уровне соответствует скоплениям трубочек и цистерн эндоплазматич. сети, покрытых рибосомами. Н. в.- осн. место синтеза белка в нервной клетке. Размер телец Ниссля и их строение различны в нейронах разных типов и у разных животных. Морфология Н. в. меняется при изменении функц. состояния нейронов.

**ОВУЛЯЦИЯ** (от лат. *ovulum* - яичко, уменьшительное от *ovum* - яйцо), выход зрелых яйцеклеток (ооцитов) у млекопитающих из яичника в полость тела.

**ОПЛОДОТВОРЕНИЕ**, сингамия, слияние мужской половой клетки (сперматозоид, спермий) с женской (яйцо, яйцеклетка), приводящее к образованию зиготы, к-рая даёт начало новому организму,

**ОРГАНОИДЫ** (от греч. *organon* - орган и *eidos* - вид), постоянные клеточные структуры, клеточные органы, обеспечивающие выполнение специфич. функций в процессе жизнедеятельности клетки - хранение и передачу генетич. информации, транспорт

веществ, синтез и превращения веществ и энергии, деление, движение и др.

**ОСТЕОБЛАСТЫ** (отостео... и ...бласт), клетки, синтезирующие материал волокон и основного вещества костной ткани и регулирующие поток ионов кальция в очагах костеобразования. Расположены на поверхности растущей костной ткани.

**ОСТЕОКЛАСТЫ** (от остео... и греч. *klao* - ломаю, разбиваю), макрофаги костной ткани, обычно многоядерные крупные клетки, разрушающие (резорбирующие) костную ткань и обызвествлённый хрящ с помощью выделяющихся из них гидролитич. ферментов, сконцентрированных в многочисленных лизосомах и вакуолях.

**ОСТЕОН** (от греч. *osteon* - кость), гаверсова система, структурная единица компактного вещества кости. Представлен системой вставленных один в другой 5-20 полых цилиндров, образованных пластинами костной ткани и ограничивающих центральный, или гаверсов, канал.

**ОСТЕОЦИТЫ** (от остео... и ...цит), преобладающие количественно малоактивные зрелые клетки костной ткани, образующиеся из остеобластов в



процессе ее развития. Не делятся. Тела О. расположены в полостях осн. вещества кости, а их отростки - в каналцах, отходящих от полостей.

**ПИГМЕНТНЫЕ КЛЕТКИ**, хроматофоры, свободные и эпителиальные клетки нейроэктодермального происхождения; синтезируют пигменты, к-рые обуславливают окраску кожных покровов, их производных (волос, перьев), внутр. выстилок тела и глаз у мн. групп беспозвоночных и всех позвоночных.

**ПИГМЕНТЫ** (от лат. pigmentum - краска), окрашенные соединения, входящие в состав тканей организмов. Цвет П. определяется наличием в их молекулах хромофорных групп, обуславливающих избирательное поглощение света в видимой области солнечного спектра (380-750 нм).

**ПИТАНИЕ**, совокупность процессов, включающих поступление в организм, переваривание, всасывание и усвоение им пищ. веществ; составная часть обмена веществ. Благодаря П. организмы получают разл. химич. соединения, к-рые используются для роста, жизнедеятельности и воспроиз-ва.

**ПЛАЗМА** (отгреч. plasma, букв.- вылепленное, оформленное), жидкая или гелеобразная

часть биол. структур - крови, лимфы, клеток (цитоплазма) и др.

**ПЛАЗМА КРОВИ**, жидкая часть крови (кровь без её форменных элементов).

Коллоидный раствор белков, включающий, в отличие от сыворотки крови, фибриноген. В П. к. находятся форменные элементы крови. Из П. к. готовят леч. препараты (сухая П. к., альбумин, фибриноген, гамма-глобулины).

Подробнее см. Кровь.

**ПЛАЗМАТИЧЕСКИЕ КЛЕТКИ**, плазмоциты, клетки соединительной, в т. ч. кроветворной, ткани, обеспечивающие т. н. гуморальный иммунитет в организме позвоночных (выработку циркулирующих в крови антител).

Прародителями П. к. служат стволовые кроветворные клетки костного мозга, к-рые дают начало малым лимфоцитам (Т- и В- лимфоцитам).

**ПЛАЦЕНТА** (лат. placenta, от греч. placus - лепёшка), 1) детское место, орган, осуществляющий связь между организмом матери и зародышем в период внутриутробного развития у нек-рых беспозвоночных и мн. хордовых, в т. ч. почти у всех млекопитающих.

**ПЛОД (fetus)**, организм млекопитающих (кроме однопроходных) в период внутриутробного развития после закладки осн. органов и систем.

**ПОЛОВОЕ РАЗМНОЖЕНИЕ**, различные формы размножения организмов, при которых новый организм развивается обычно из зиготы, образующейся в результате слияния жен. и муж. половых клеток - гамет.

**ПОЛЯРНЫЕ ТЕЛЬЦА**, клетки, образующиеся в процессе оогенеза путём отделения от ооцита при 1-м и 2-м делениях созревания и деления 1-го П. т. надвое. Содержат гаплоидный набор хромосом и небольшой объём цитоплазмы (П. т. значительно мельче ооцита и яйца). Впоследствии дегенерируют. Биол. значение П. т.- осуществление мейоза при сохранении максимума питат. веществ в яйце.





**ПОПЕРЕЧНОПОЛОСАТЫЕ МЫШЦЫ** (*musculi transversostriati*), сократимая ткань, состоящая из симпластов - многоядерных мышечных волокон, покрытых возбудимой плазматич. мембраной - сарколеммой, сходной по электрич. свойствам с мембранами нервных клеток

**ПОСТНАТАЛЬНОЕ РАЗВИТИЕ**, постнатальный онтогенез (от лат. *post* - после, позже и *natalis* - относящийся к рождению), развитие живородящих животных от момента рождения до смерти. Иногда П. р. наз. лишь начальный период постэмбрионального развития млекопитающих.

**ПОСТЭМБРИОНАЛЬНОЕ РАЗВИТИЕ** (от лат. *post* - после, позже и эмбрион), период развития животных организмов после выхода из оболочек или рождения до половозрелости. Продолжительность П. р. у человека составляет 13-16 лет. П. р. Может включать осн. процессы органогенеза, роста и дифференцировки (напр., у иглокожих, из млекопитающих - у кенгуру) или только рост организма и дифференцировку позднее

созревающих органов, напр. половых желез и вторичных половых признаков.

**ПОТОВЫЕ ЖЕЛЕЗЫ** (*glandulae sudoriferae*), кожные трубчатые железы млекопитающих. Выполняют выделительную, терморегуляторную, сигнальную и др. функции.

**ПРЕДСТАТЕЛЬНАЯ ЖЕЛЕЗА**, простата (*prostata*), непарная железа мужской половой системы млекопитающих. Выводные протоки П. ж. открываются в мочеиспускат. канал. Секрет П. ж. играет важную роль в обеспечении жизнедеятельности сперматозоидов в семенной жидкости (разжижение спермы, увеличение её объёма).

**ПРЕНАТАЛЬНОЕ РАЗВИТИЕ** (от лат. *prae* - впереди, перед и *natalis* - относящийся к рождению), развитие зародыша (плода) живородящих животных в период перед рождением. Термин «П. р.» обычно применяют для обозначения поздних стадий эмбрионального развития млекопитающих.

**ПРОЛИФЕРАЦИЯ** (от лат. *proles* - отпрыск, потомство и *fero* - несу), увеличение числа клеток (или только геномов при полиплоидии) путём митоза, приводящее к росту ткани, в отличие от др. способов увеличения её массы, напр, вследствие отёка.

**РАЗМНОЖЕНИЕ**, присущее всем организмам свойство воспроизведения себе подобных, обеспечивающее непрерывность и преемственность жизни. Способы Р. Крайне разнообразны.

**РАНЬЕ ПЕРЕХВАТ** (по имени Л. А. Ранье), перехват узла (*isthmus nodi*), участок аксона, не покрытый миелиновой оболочкой; промежуток между двумя смежными шванновскими клетками, образующими миелиновую оболочку нервного волокна в периферич. и ЦНС у позвоночных. Длина каждого Р. п. от 0,5 у толстых до 2,5 мкм у тонких волокон, расстояние между ними 1,5- 2 мм. Длина межперехватных участков примерно пропорциональна диаметру волокна. Число Р. п., возникающих во время миелиогенеза, остаётся постоянным. Облегченное формирование ионных



токов в Р. п. способствует возникновению в них потенциалов действия, Ктрые как бы "прыгают" с одного Р. п. на другой (сальтаторное проведение). РЕГЕНЕРАЦИЯ (от позднелат. regeneratio- - возрождение, возобновление), восстановление организмом утраченных или повреждённых органов и тканей (собственно Р.), а также восстановление целого организма из его части (соматический эмбриогенез, вегетативное размножение).

РЕЛАКСИН, полипептидный половой гормон мн. позвоночных, вырабатываемый преим. жёлтым телом яичников, а также тканями матки и плацентой. По химич. структуре сходен с инсулином.

РЕПРОДУКТИВНЫЕ ОРГАНЫ (от лат. ге- - приставка, здесь означающая возобновление, повторение и produce - создаю), органы растений и животных, выполняющие функции размножения. Р. о. у животных чаще наз. половыми органами,

РЕСНИЧКА (cilia), органелла движения или рецепции у клеток животных и некоторых растений (у муж. гамет нек-рых папоротников, цикадовых и гинкго).

РЕТИКУЛЯРНАЯ ТКАНЬ (от лат. reticulum - сеточка), сетчатая ткань, разновидность соединительной ткани, составляющая основу кроветворных органов и входящая в состав миндалин, зубной мякоти, основы слизистой оболочки кишечника и нек-рых др. органов.

РЕЦЕПТОРЫ (лат. receptor - принимающий, от recipio - принимаю, получаю), спец. чувствит. образования у животных и человека, воспринимающие и преобразующие раздражения из внеш. и внутр. среды в специфич. активность нервной системы

РИБОСОМА (от «рибонуклеиновая кислота» и сома), органоид клетки, осуществляющий биосинтез белка. Представляет собой частицу сложной формы диам. ок. 20 нм.

САЛЬНЫЕ ЖЕЛЕЗЫ (glandulae sebaeae), кожные железы млекопитающих с голокриновым типом секреции; выделяют жирный секрет. Развиваются из эпителия волосяных фолликулов и, как правило, открываются в сумки волос. Секрет С. ж. служит для смазки волос и эпидермиса, у нек-рых животных обладает характерным запахом, играющим роль в химич. коммуникации.

САРКОЛЕММА (от греч. sarx, род. падеж sarkos - мясо, плоть и lemma - кожа, скорлупа), тонкая оболочка, покрывающая поперечнополосатые мышечные волокна. Иногда С. наз. плазмалемму гладкомышечных и сердечных мышечных клеток. С. включает трёхслойную плазматич. мембрану толщ. ок. 7,5 нм, подобную таковой у др. клеток животных, и расположенную снаружи базальную мембрану, в к-рой у позвоночных имеются коллагеновые фибриллы.

САРКОМЕР (от греч. sarx, род. падеж sarkos - мясо, плоть и meros - часть, доля),

повторяющийся участок миофибриллы мышечного волокна, осн. структурная





единица миофибрилл.

**САРКОПЛАЗМА** (от греч. sarx, род. падеж sarkos - мясо, плоть и плазма), цитоплазма мышечных волокон и клеток. С. заполняет пространство между миофибриллами и миофиламенатами; в ней находятся рибосомы, митохондрии (саркосомы), комплекс Гольджи и сложная система ограниченных мембранами пузырьков, трубочек и цистерн, наз. саркоплазматич. сетью или ретикулумом.

**СВЯЗКИ**, плотные соединительнотканые тяжи или пластины с преобладанием эластичных или чаще коллагеновых волокон, соединяющие элементы скелета у позвоночных животных или отд. органы.

**СЕМЕННАЯ ЖИДКОСТЬ**, жидкая часть спермы, состоящая из смеси секретов, вырабатываемых семенником и вспомогат. железами мужской половой системы. С. ж. содержит питат. вещества для сперматозоидов, буферные системы, а также слизи,

облегчающие прохождение спермы по половым путям самки.

**СЕМЕННИКИ**, тестикулы (testes, orchis), муж. половые железы, в к-рых образуются сперматозоиды и половые гормоны - преим. тестостерон, а также др. андрогены и эстрогены.

**СЕРОЗНАЯ ОБОЛОЧКА**, сероза (tunica serosa), выстилка полостей тела у целомических, или вторичнополостных, животных организмов. Состоит из соединит. ткани, покрытой эпителием. Толщина ок. 1 м. В зависимости от местоположения С. о. наз. брюшиной, плеврой, перикардом, эпикардом. Развивается из спланхнотомы. Выполняет защитную функцию в качестве серозно-гематолимфатич. барьера, облегчает движение внутр. органов, удерживает их форму.

**СЕРТОЛИ КЛЕТКИ** (по имени Э. Сертоли), sustentocytii, клетки фолликулярного эпителия извитых канальцев семенника у млекопитающих. Обеспечивают питание развивающихся половых клеток, служат им опорой. Плотные контакты между соседними С. к. рассматриваются как один из компонентов гематотестикулярного барьера. Под влиянием фолликулостимулирующего гормона С. к. участвуют в синтезе стероидных гормонов; синтезируют белки, связывающие андрогены. Выполняют также функцию фагоцитоза и, возможно, регулируют цикличность сперматогенеза.

**СИМПЛАСТ** (от греч. syn - вместе и plastos - вылепленный, образованный), у животных - строение ткани, характеризующееся отсутствием границ между клетками и расположением ядер в сплошной массе цитоплазмы. Симпластич. строение характерно для поперечно-полосатых мышечных волокон, нек-рых простейших (ряд инфузорий), зародышей ряда насекомых на ранних стадиях развития. С. образуется в результате слияния клеток или размножения ядер без цитотомии.

**СИНАПСЫ** (от греч. synapsis - соединение, связь), специализир.



функциональные контакты между возбудимыми клетками (нервными, мышечными, секреторными), служащие для передачи и преобразования нервных импульсов.

**СКЛЕРОТОМ** (от склеро... и греч. *to me* - отрезок), зачаток скелета, образуется из вентральной внутр. части сомита у зародышей хордовых. С. распадается на мезенхимные клетки, к-рые окружают хорду и нервную трубку и образуют хрящевой и костный скелет: позвоночник, череп, рёбра, грудину, а у рыб - и плавники.

**СЛИЗИСТАЯ ОБОЛОЧКА** (*tunica mucosa*), оболочка, выстилающая у целомич. Животных внутр. поверхность пищеварит. и дыхат. органов, мочеполовой системы, придаточных полостей носа, среднего уха, выводных протоков желез.

**СОЕДИНИТЕЛЬНАЯ ТКАНЬ** (*textus conjunctivas*), ткань животного организма, развивающаяся из мезенхимы и выполняющая опорную, трофич. и защитную функции.

**СПЕРМАТИДЫ** (от сперма), гаплоидные муж. половые клетки 4-го (последнего) периода сперматогенеза. Образуются из сперматоцитов 2 го порядка в результате второго деления созревания. Не делятся. После длитл периода дифференцировки (фаза формирования или спермиогенез) превращаются в сперматозоиды.

**СПЕРМАТОГЕНЕЗ** (от сперма и ... генез), превращение диплоидных первичных половых клеток у животных и мн. растит. организмов в гаплоидные, дифференцир. муж. Половые клетки - сперматозоиды, или спермии.

**СПЕРМАТОГОНИИ** (от сперма и *gonos* - рождение, плод, потомок), диплоидные муж. половые клетки 1-го периода сперматогенеза. Развиваются из недифференцир. Первичных половых клеток в пристеночном слое семенных канальцев или в особой зоне на слепом конце семенника. Для С. характерно интенсивное митотич. деление: число митозов С. У каждого вида организмов постоянно - обычно в пределах от 3 до 6. У млекопитающих и нек-рых др. животных выделяют 2-3 типа С., различных по строению. Вступая во 2-й период сперматогенеза, С. дают начало сперматоцитам 1-го порядка.

**СПЕРМАТОЗОИД** (от сперма и греч. *zoon* - живое существо), спермий, живчик, зрелая гаплоидная муж. половая клетка животных и мн. растит. организмов. С. образуются в результате сперматогенеза и оплодотворяют яйца.

**СПЕРМАТОЦИТЫ** (от сперма и ... цит), муж. половые клетки 2-го и 3-го периодов

сперматогенеза. Различают С. 1-го порядка - в период роста, и С. 2-го порядка - в период делений созревания. Из каждого С. 2-го порядка, после 2-го деления созревания, образуются 2 гаплоидные сперматиды.



**СТВОЛОВЫЕ КЛЕТКИ**, камбиальные клетки, родоначальные клетки в обновляющихся тканях животных (кроветворной и лимфоидной, в эпидермисе, покрове пищеварит. Тракта и нек-рых других).

**СТРОМА** (от греч. stroma - подстилка, ковёр), основа органов животных, состоящая из неоформленной соединит. ткани. В С. располагаются специфич. элементы органов, проходят кровеносные и лимфатич. сосуды, содержатся волокнистые структуры, обуславливающие её опорное значение.

**СУХОЖИЛИЕ** (tendo), соединительнотканная часть поперечнополосатых мышц позвоночных животных и человека, посредством к-рой мышцы прикрепляются к костям

скелета или образуется внутр. остов сложноустроенных (перистых) мышц.

**СЫВОРОТКА КРОВИ**, жидкая часть крови, отделяемая от кровяного сгустка после свёртывания крови вне организма. По составу почти тождественна плазме крови, но в отличие от неё не содержит фибриноген. Из С. к. иммунизированных определ.

**ТЕСТОСТЕРОН**, основной муж. половой гормон позвоночных, вырабатываемый гл. обр. семенниками, а также надпочечниками, яичниками, плацентой и печенью. Т. секретируется активно в пренатальном периоде, определяя половую дифференциацию как репродуктивных органов, так и всего организма по муж. типу.

**ТИМОЦИТЫ**, лимфоциты, находящиеся в тимусе (вилочковой железе). Т., а также лимфоциты, вышедшие из тимуса, наз. Т-лимфоцитами, в отличие от иммунокомпетентных лимфоцитов другого происхождения - В - лимфоцитов.

**ТКАНЕВАЯ ЖИДКОСТЬ**, интерстициальная жидкость, содержится в межклеточных и околоклеточных пространствах тканей и органов у позвоночных.

**ТКАНЬ** (лат. textus, греч. histos), у животных - система клеток, сходных по происхождению, строению и функциям в организме, а также межклеточных веществ и структур - продуктов их жизнедеятельности. Выделяют 4 типа Т., соответствующие осн. соматич. функциям организма: эпителий, соединительную, мышечную, нервную.

**ТРАБЕКУЛЫ** (лат. trabecula, уменьшит. от trabs - бревно, балка), опорные пластинки, тяжи, перегородки и др. образования у животных и растит. организмов. У животных Т.-пластинки в губчатом веществе кости; парные хрящевые тяжи у зародышей, расположенные впереди от хорды под основанием переднего мозга; перегородки в лимфатич. узлах и селезёнке, отходящие от наруж. соединительнотканной капсулы и вдающиеся внутрь (проводят кровеносные сосуды).

**ТРОМБОЦИТЫ** (от греч. thrombos- сгусток и ..цит), один из видов форменных элементов крови позвоночных; участвуют в процессе её свёртывания.



**ТРОФОБЛАСТ** (от трофо... и ...бласт), наружный клеточный слой бластоцисты млекопитающих, через к-рый питат. вещества переходят от материнского организма к зародышевому узелку. Клетки Т. отличаются от клеток зародышевого узелка более мелкими размерами, а также отсутствием в их цитоплазме РНК и щелочной фосфатазы. При имплантации клетки Т. выделяют протеолитич. ферменты, разрушающие ткани матки. В дальнейшем Т. принимает участие в образовании плаценты.

**ТУЧНЫЕ КЛЕТКИ**, лаброциты, разновидность клеток рыхлой соединит. ткани. Образуются в костном мозге.

**ФЕРРИТИН**, сложный белок (металло-протеид), молекула к-рого содержит трёхвалентное железо.

**ФИБРИЛЛЫ** (новолат. fibrilla - волоконце, ниточка), нитевидные структуры цитоплазмы, выполняющие в клетке двигательную или скелетную функции. Состоят из протофибрилл. Сократимые Ф. содержат белок - актин, специальные Ф. мышечных клеток имеют также миозин. Миофибриллы изменяют свою структуру в процессах сокращения и расслабления. Тонкофибриллы (нек-рые из них содержат кератин) придают клеткам упругость и жёсткость.

**ФИБРИЛЛЯРНЫЕ БЕЛКИ**, белки, полипептидные цепи к-рых, располагаясь упорядоченно относительно одной оси, образуют длинные волокна (фибриллы) или слои.

**ФИБРИН**, белок, образующийся из фибриногена плазмы крови под действием фермента тромбина; конечный продукт свёртывания крови, структурная основа тромба.

**ФИБРИНОГЕН**, сложный белок (гликопротеид) плазмы крови, важнейший компонент системы свёртывания крови. Под действием тромбина Ф. превращается в фибрин.

**ФИБРИНОЛИЗ** (от фибрин и ...лиз), растворение внутрисосудистых тромбов и внесосудистых сгустков фибрина под действием протеолитич. ферментов плазмы крови и форменных элементов, в первую очередь плазмина. Белки, осуществляющие Ф.,-составная часть противосвёртывающей системы организма, направленной на поддержание жидкого состояния крови.

**ФИБРОБЛАСТЫ** (от лат. fibra - волокно и ...бласт), наиб. распространённая клеточная форма соединит. ткани животных организмов. Развиваются из мезенхимы.

**ФИЛАМЕНТЫ** (от позднелат. filamentum - нитевидное образование, нить), общее назв.

внутриклеточных цитоплазматич. фибриллярных (нитеподобных) белковых структур.

**ФОЛЛИКУЛЫ** (от лат. folliculus - мешочек), круглые, овальные или грушевидные многослойные полые образования в разл. органах позвоночных, выполняющие разные



функции. В Ф. яичника млекопитающих развиваются яйцеклетки. В Ф. щитовидной железы вырабатываются предшественники тиреоидных гормонов. В Ф. волосы открываются выводные протоки сальных желез. Множество лимфатич. ф. находится в слизистой оболочке пищеварит. тракта, дыхат. и мочевых путей.

**ФОРМЕННЫЕ ЭЛЕМЕНТЫ КРОВИ**, клетки крови - эритроциты, лейкоциты и тромбоциты; у млекопитающих тромбоцитам соответствуют кровяные пластинки. Образуются гл. обр.

в красном костном мозге. Наиб, многочисленны эритроциты. У низших позвоночных Ф. э. к. по объёму составляют до 40% крови, у высших - до 54%. Ф. э. к. имеют большую плотность, чем плазма крови, поэтому легко отделяются от неё центрифугированием.

**ФАГОСОМА** (от фаго... и сома), окружённый одинарной мембраной пузырёк с содержимым, поглощённым клеткой в результате эндоцитоза. См, Фагоцитоз

**ФАГОЦИТОЗ**, активное захватывание и поглощение микроскопич. инородных живых объектов (бактерии, фрагменты клеток) и твёрдых частиц одноклеточными организмами

или нек-рыми клетками многоклеточных животных (ср. Пиноцитоз

**ФАГОЦИТЫ** (от фаго... и ...цит), специализированные защитные клетки соединит, ткани животных и человека, способные к фагоцитозу. У беспозвоночных фагоцитоз осуществляют амёбоциты. У млекопитающих активными Ф. являются нейтрофилы (микрофаги) крови, клетки ретикулоэндотелиальной системы и макроглии, способные превращаться в активных макрофагов. Нейтрофилы фагоцитируют мелкие частицы (бактерии и т. п.), макрофаги способны поглощать более крупные частицы (погибшие клетки, их ядра и др. фрагменты), а также накапливать отрицательно заряженные частицы красителей и коллоидных веществ.

**ФАСЦИЯ** (от лат. fascia - повязка, полоса), соединительнотканная оболочка, покрывающая внутр. органы и мышцы позвоночных. Ф. выполняют опорную и трофическую функции, по ним к органам подходят сосуды и нервы. Отростки Ф., покрывающих отд. мышцы, образуют межмышечные перегородки, к-рые могут служить местом начала или прикрепления мышечных волокон. См. также Апоневроз.

**ХОНДРОБЛАСТЫ** (от греч. chondros - хрящ и ...бласт), клетки хрящевой ткани, активно

образующие межклеточное вещество. Характеризуются высокой митотической активностью, базофильной цитоплазмой, содержат много РНК, хорошо развитые гранулярную эндоплазматич. сеть и комплекс Гольджи. В Х. синтезируется коллаген (тип II), выделяющийся в межклеточное пространство в виде комплексов тропоколлагена, а также компонент осн. вещества хряща. В процессе развития Х. превращаются в хондроциты.





**ХОНДРОИТИНСУЛЬФАТЫ**, хондроитинсерные кислоты, сульфатированные мукополисахариды. (гликозаминогликаны), входящие в состав соединит, ткани (хрящей, сухожилий).

**ХОНДРОЦИТЫ** (от греч. chondros - хрящ и ...цит), зрелые клетки хрящевой ткани. Образуются из хондробластов, от к-рых отличаются значительно меньшей способностью к синтезу и секреции коллагена и компонентов осн. вещества хряща.

**ХОРИОН** (от греч. chorion - оболочка, послед), 1) Х., или ворсинчатая оболочка – наружная зародышевая оболочка у высших позвоночных, образуется на ранних стадиях их развития. См. Зародышевые оболочки. 2) Вторичная оболочка яиц беспозвоночных и нек-рых низших позвоночных животных. См. Яйцевые оболочки.

**ХОРИОНИЧЕСКИЙ ГОНАДОТРОПИН**, хориальный гонадотропин, ХГ, ХГТ, гормон, вырабатываемый ворсинками хориона и плацентой приматов.

**ХОРИОНИЧЕСКИЙ СОМАТОМАМОТРОПИН**, хориомаммотропин, ХСМ, плацентарный лактоген, гормон, вырабатываемый трофобластами плаценты человека; обладает лактогенной и незначит. ростовой активностью, лютеотропным действием, задерживает в организме азот, натрий, фосфор, кальций. По химич. природе - пептид; мол. м. ок. 22000. Секреция Х. с. начинается с 6-й недели беременности и резко увеличивается в последнем триместре (достигает в сутки 1 г при концентрации в крови ок. 500-800 мкг%). По структуре, биол. и иммунологич. свойствам Х. с. сходен с гормоном роста.

**ХРОМАТИН** (от греч. chroma, род. падеж chromatōs - цвет, краска), нуклеопротеидные нити, из к-рых состоят хромосомы клеток эукариот.

**ХРОМОСОМЫ** (от хромо... и сома), органоиды клеточного ядра, являющиеся носителями генов и определяющие наследств. свойства клеток и организмов.

**ХРЯЩ** (cartilage), разновидность соединит, ткани в организме нек-рых беспозвоночных (напр., головоногих моллюсков) и всех позвоночных, выполняющая опорно-механич. функцию

**ЦЕНТРИОЛЬ** (от лат. centrum, греч. kentron - срединная точка, центр), органоид клеток животных и нек-рых растений. Впервые описан В. Флеммингом (1875). Ц. могут входить в состав митотич. аппарата клетки.

**ЦИТОЛИЗ** (от цито... и ...лиз), полное или частичное растворение животной или растит. клетки. При Ц. активную роль играют лизосомы. Он происходит как в обычных физиол.

процессах (напр., при метаморфозе), так и при разл. патологич. состояниях.

**ШВАННОВСКИЕ КЛЕТКИ**, леммоциты (lemmocyti), разновидность клеток олигодендроглии, образуют оболочки отростков нейронов в периферич. нервах и ганглиях. Описаны Т. Шванном в 1838. В безмякотных нервных волокнах Ш. к. формируют тонкую шванновскую оболочку, заключающую в



себе один или неск. аксонов, а в мягкотных - также и многослойную миелиновую. Через Ш. к. или на стыке соседних клеток в отросток нейрона проникают метаболиты. Волнообразные движения Ш. к. могут иметь значение для обеспечения транспорта разл. веществ по отростку нейрона.

**ЭКТОДЕРМА** (от экто... и дерма), 1) Э., или эктобласт,- наруж. зародышевый листок у многоклеточных животных. В процессе онтогенеза из Э. образуются нервная система и органы чувств, спинномозговые и симпатич. ганглии, висцеральный скелет, пигментные клетки, часть соединительнотканых клеток кожи, покровы и их производные (кожные железы, волосы, перья, чешуя, когти и др.), передний и задний отделы пищеварит.

системы и наруж. жабры, а также протонефридии.

**ЭЛАСТИН** (от греч. elastifs - гибкий, тягучий), фибриллярный белок из группы склеропротеинов; осн. компонент эластич. волокон соединит. ткани, придающий ей упругость.

**ЭЛАСТИЧЕСКИЕ ВОЛОКНА** (fibrae elastici), разновидность волокон соединит. ткани позвоночных. Состоят из белка эластина и гликопротеидных микрофибрилл (фибрилина), определяющих форму Э. в. и направление их формирования. Длинные,

толщ, не более 3 мкм, однородные прочные эластичные и устойчивые к кипячению нити, переплетаются и ветвятся в виде тонкой сети, сильно преломляют свет. Э. в. сосредоточены гл. обр. в стенках кровеносных сосудов, эластич. хряще, рыхлой соединит. ткани. Выполняют опорно-механич. функцию.

**ЭМБРИОБЛАСТ** (от греч. embryo - зародыш и ...бласт), совокупность внутр. Бластомеров дробящегося яйца млекопитающих - морулы. От наруж. бластомеров, образующих трофобласт, клетки Э. отличаются более крупными размерами и наличием в их цитоплазме РНК и щелочной фосфатазы. При образовании бластоцисты из клеток Э. развивается зародышевый узелок. У приматов часть клеток Э. выселяется в полость бластоцисты и образует внезародышевую мезодерму.

**ЭМБРИОЛОГИЯ** (от эмбрион и ...логия), в узком смысле - наука о зародышевом развитии, в широком - наука об индивидуальном развитии организмов (онтогенезе). Э. животных и человека изучает предзародышевое развитие (оогенез и сперматогенез), оплодотворение, зародышевое развитие, личиночный и постэмбриональный (или постнатальный) периоды индивидуального развития.

**ЭМБРИОН** (греч. embryo - зародыш), животный организм в ранний период развития, то же, что зародыш. По отношению к растениям применяют только термин «зародыш».

**ЭНДОКРИННЫЕ ЖЕЛЕЗЫ** (от эндо... и греч. krind - отделяю, выделяю), железы внутренней секреции, специализир. органы позвоночных и нек-рых беспозвоночных, вырабатывающие и выделяющие непосредственно в кровь





или гемолимфу гормоны. жизнедеятельности. Эндокринная система функционирует под контролем нервной системы, связующим звеном между ними служит гипоталамус. Нарушение функции Э. ж. может приводить к тяжёлым заболеваниям, наз. эндокринными.

**ЭНДОПЛАЗМАТИЧЕСКАЯ СЕТЬ**, эндоплазматический ретикулум (от эндо... и плазма), органоид эукариотной клетки. Представляет собой систему мелких вакуолей и канальцев, соединённых друг с другом и ограниченных одинарной мембраной.

**ЭНТОДЕРМА** (от энто... и дерма), 1) Э., или энтобласт,- внутр. зародышевый листок многоклеточных животных.

**ЭОЗИНОФИЛЫ** (от эозин (кислый краситель) и ...фил), одна из форм зернистых лейкоцитов (гранулоцитов) крови позвоночных. Содержат в цитоплазме гранулы, окрашивающиеся кислыми красителями, в т. ч. эозином, в красный цвет. У человека Э. составляют 0,5-5% всех лейкоцитов периферич. крови. Кол-во Э. возрастает при аллергич. реакциях, глистной инвазии, болезнях кожи. Функция Э. окончательно не выяснена. Могут играть роль в реакциях антиген - антитело, возможно благодаря освобождению абсорбированного гистамина.

**ЭПЕНДИМА** (от греч. ependyma - верхняя одежда), форма макроглии.

**ЭПИДЕРМИС** (от эпи... и дерма), у животных - наруж. эпителиальный слой кожи, развивающийся из эктодермы.

**ЭПИТЕЛИЙ** (от эпи... и греч. thele - сосок), эпителиальная ткань, у многоклеточных животных - ткань, покрывающая тело и выстилаящая его полости в виде пласта, составляет также осн. функц. компонент большинства желез.

**ЭРИТРОБЛАСТЫ** (от греч. erythros - красный и ...бласт), промежуточная форма в развитии эритроцитов (из проэритробластов в нормобласты).

**ЭРИТРОЦИТЫ** (от греч. erythros - красный и ...цит), красные клетки крови у позвоночных и нек-рых беспозвоночных (иглокожие). Переносят O<sub>2</sub> от лёгких к тканям и CO<sub>2</sub> от тканей к легким, регулируют кислотно-щелочное равновесие среды, поддерживают изотонию крови и тканей, адсорбируют из плазмы крови аминокислоты, липиды и переносят их к тканям

**ЭУХРОМАТИН** (от греч. eu - хорошо, полностью и хроматин), участки хромосом, сохраняющие деспирализованное состояние в покоящемся ядре (в интерфазе) и спирализующиеся при делении клеток (в профазе); содержат большинство генов и потенциально способны к транскрипции. Э. отличается от гетерохроматина меньшим содержанием метилированных оснований и блоков повторяющихся последовательностей ДНК, большим количеством негистоновых белков и ацетилированных молекул гистонов, менее плотной упаковкой хромосомного материала, что, как полагают, особенно важно для активности Э. и делает его потенциально более доступным для ферментов, обеспечивающих транскрипцию. Э. может приобретать свойства



факультативного гетерохроматина - инактивироваться, что является одним из способов регуляции генной активности.

**ЯДЕРНАЯ ОБОЛОЧКА**, кариолема (karyolemma), структура, ограничивающая ядро клеток эукариот от цитоплазмы. Состоит из 2 параллельных липопротеидных мембран толщ. 7-8 нм каждая, между ними - перинуклеарное пространство.

**ЯДРЫШКО**, нуклеола (nucleolus), плотное тельце внутри ядра большинства клеток эукариот. Состоит из рибонуклеопротеидов (РНП) - предшественников рибосом. Обычно в ядре имеется одно Я., реже несколько или много (напр., в ядрах растущих яйцеклеток рыб).

**ЯИЧНИКИ** (ovaria), женские половые железы смешанной секреции, в к-рых образуются и созревают половые клетки - яйца.

**ЯЙЦЕВОД** (oviductus), у самок животных проток (обычно парный), служащий в осн. Для выведения зрелых яиц (яйцеклеток), образующихся в яичнике.

**ЯЙЦО** (ovum), женская половая клетка, из к-рой в результате оплодотворения или путём партеногенеза развивается новый организм.